XIII. ARCHEOLOGINĖS MEDŽIAGOS TYRIMAI

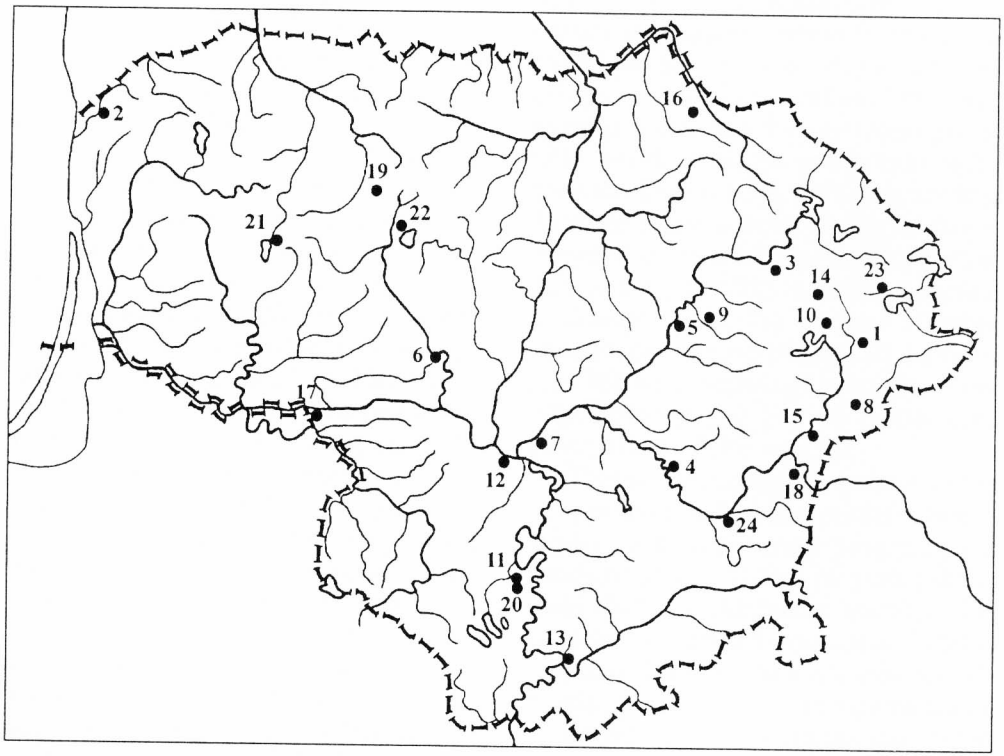

46 pav. Antropologinės medžiagos tyrimai:
Fig. 46. Analysis of the antropological material:

1 – Ažušilė, 2 – Benaičiai, 3 – Bikūnai, 4 – Grabijolai, 5 – Jakšiškis, 6 – Kalniškiai, 7 – Karmėlava, 8 – Kasčiukai, 9 – Kurklių šilas, mš., 10 – Laukstenіai, 11 – Likiškėliai, 12 – Marvelė, 13 – Merkinė, 14 – Minčia, 15 – Paduobė–Šaltaliūnė, 16 – Papilys, 17 – Ramoniškiai, 18 – Santaka, 19 – Sniegiai, 20 – Užubaliai, 21 – Varniai, 22 – Verduliukai, 23 – Vigodka, 24 – Vilnius.

PRELIMINARŪS 2001 M. ARCHEOLOGINIŲ KASINĖJIMŲ ANTROPOLOGINĖS MEDŽIAGOS TYRIMŲ REZULTATAI

Arūnas BARKUS, Rimantas JANKAUSKAS, Agnius URBANAVIČIUS

Per 2001 m. archeologinių tyrinėjimų sezoną VU MF anatomijos, histologijos ir antropologijos katedroje ištirti apie 233 asmenų palaikai iš griautinių ir degintinių palaidojimų (iš 27 paminklų). Medžiaga išvalyta, konservuota, identifikuota ir dokumentuota, saugoma katedros saugyklose ir prieinama tolesniems detalesniems tyrimams. Žemiau pateikiama trumpa ištirtos medžiagos charekteristika.

Akmens ir bronzos amžiai

Degintiniai kapai

Jakšiškis (Anykščių r., A. Simniškytės 2001 m. tyrinėjimai).

Pilkapis 4. Identifikuoti dviejų asmenų – daugiau nei 40 m. moters (kv. D–E 6–8) ir suaugusio vyro (kv. F–G 6–7) palaikų fragmentai. Abu asmenys kremuoti didelėje laužavietėje (tolygus ir visiškas perdegimas).

Benaičiai (Kretingos r., A. Merkevičiaus 2000 m. tyrinėjimai).

Perkasa 2, degintinis kapas 2. Smulkūs sunkiai identifikuojami žmogaus kaulų fragmentai. Perkasa 2, kv. D 11 – E 11–12. Smulkūs fragmentai. Identifikuoti kaulų fragmentai – ne žmogaus.

Griautiniai kapai

Benaičiai (Kretingos r., A. Merkevičiaus 2000 m. tyrinėjimai).

Kapas 1. Labai fragmentiškas, bet beveik visas skeletas (kaukolės skliautas, kairė apatinio žandikaulio pusė, dešinys raktikaulis, abiejų žastikaulių diafizės ir distaliniai galai, dešiniojo alkūnkaulio fragmentas, plaštakų kaulų fragmentai, dešinio šlaunikaulio diafizė ir distalinis galas, abiejų blauzdikaulių diafizės, šonkaulių ir juosmens slankstelių fragmentai. Palaikai greičiausiai vyresnės nei 40 m. moters. Patologija: alkūnės, kelio sąnarių osteoartrozė, sunki juosmens slankstelių osteochondrozė.

Geležies amžius

Degintiniai kapai

Ažušilė (Ignalinos r., Z. Baubonio 2001 m. tyrinėjimai).

Pilkapis 2, R pusė ir centre. Nedidelis kiekis visiškai perdegusių 11–19 m. paauglio kaulų fragmentų.

Pilkapis 3, deg. kapas 1: daug visiškai perdegusių (didelė laužavietė, aukšta degimo temperatūra) 25–40 m. moters kaulų fragmentų. Pilkapio centre, virš kapo 1 – dalis kaulų iš kapo 1, dalis – 5–6 m. vaiko. Deg. kapas 2: vidutinis kiekis netolygiai sudegusių (žema temperatūra, nedidelė laužavietė) daugiau nei 12 m. paauglio ar iki 40 m. moters kaulų fragmentų.

Grabijolai (Vilniaus r., A. Luchtano 2001 m. tyrinėjimai).

Pilkapis 1, kapas 1. Vidutinis kiekis visiškai perdegusių, stipriai deformuotų kaulų fragmentų (didelė laužavietė, aukšta temperatūra). Identifikuoti fragmentai greičiausiai yra vyresnio nei 40 m. vyro.

Kasčiukai (Švenčionių r., V. Kliaugaitės 2001 m. tyrinėjimai).

Pilkapis 2. Kaulai iš perarimo pilkapio centre: visiškai perdegę; tarp anatomiškai identifikuojamų fragmentų žmogaus kaulų nerasta. PR ketvirtis, kaulų koncent-

racija: nedaug visiškai sudegusių, stipriai deformuotų fragmentų; palaikai greičiausiai aukšto (daugiau kaip 176 cm), vyresnio nei 40 m. amžiaus vyro.

Kurklių šilas (Anykščių r., E. Butėno 2001 m. tyrinėjimai).

Pilkapis 6(28). Identifikuoti fragmentai, surinkti iš įvairių pilkapio vietų, mažiausiai 2 asmenų: 35–45 m. vyro (palaikai kremuoti didesnėje laužavietėje, kur tolygiai sudegė aukštoje temperatūroje) ir nenustatytos lyties, greičiausiai suaugusio asmens.

Laukšteniai (Ignalinos r., V. Kliaugaitės 2001 m. tyrinėjimai).

Pilkapis 2. Kapas 1: nedaug visiškai perdegusių greičiausiai vieno asmens (daugiau kaip 40 m. vyro) kaulų fragmentų. V pusė (virš kapo 1): nedaug visiškai perdegusių suaugusio vyro (ne to paties asmens kaip kapo 1) kaulų fragmentų.

Pilkapis 3. Kapas 1 (centre): vidutinis kiekis visiškai sudegusių 2 asmenų – 25–40 m. suaugusiojo ir apie 3 m. vaiko – kaulų fragmentų.

Marvelė (Kauno m., M. Bertašiaus 2001 m. tyrinėjimai).

Kapas 1230. Nedaug netolygiai sudegusių (nedidelė laužavietė) suaugusio asmens kaulų fragmentų.

Kapas 1242. Labai nedaug smulkių, žemoje temperatūroje degusių suaugusio vyro kaulų fragmentų. Kartu su žmogaus kaulais – nesudegę paukščio (?) kaulų fragmentai.

Merkinė (Varėnos r., L. Kvizikevičiaus ir V. Vaitkevičiaus 2001 m. tyrinėjimai).

Gauti degintų gyvulių kaulų fragmentai – tolesniems tyrimams jie perduoti į Lietuvos veterinarijos akademiją.

Minčia (Utenos r., P. Tebelškio 2000 m. tyrinėjimai).

Keli maži aukštoje temperatūroje sudegę greičiausiai žmogaus kaulų fragmentai.

Paduobė–Šaltaliūnė III (Švenčionių r., V. Steponaičio 2001 m. tyrinėjimai).

Pilkapis 1. Kapas 1: nedaug vidutinėje temperatūroje sudegusių greičiausiai dviejų asmenų (25–35 m. suaugusiojo ir 5–10 m. vaiko) kaulų fragmentų.

Santaka (Vilniaus r., V. Vaitkevičiaus 2001 m. tyrinėjimai).

Pilkapis 2. Kapas 3: daug didelėje laužavietėje, aukštoje temperatūroje sudegusių 12–20 m. paauglio arba jaunos moters kaulų fragmentų. Kapas 4: gana daug smulkių, visiškai sudegusių greičiausiai vieno asmens (daugiau kaip 20 m. moters) kaulų fragmentų.

Vigodka I (Dūkštas, Saksoniškės, Ąžuolynė, Ignalinos r., R. Kraujalio 2001 m. tyrinėjimai).

Deg. kapas 1. Vidutinis kiekis visiškai sudegusių greičiausiai 25–40 m. moters kaulų fragmentų.

Deg. kapas 2. Daug visiškai sudegusių greičiausiai 20–40 m. moters kaulų fragmentų.

Vigodka II (Ignalinos r., Z. Baubonio 2001 m. tyrinėjimai).

Pilkapis 5. Kaulų koncentracija (kapas?): vidutinis kiekis aukštoje temperatūroje sudegusių greičiausiai 25–40 m. vyro kaulų fragmentų. Perkastame smėlyje: daug visiškai perdegusių, stipriai deformuotų fragmentų (aukšta temperatūra) – bent dviejų asmenų (daugiau kaip 40 m. moters ir vyresnio kaip 30 m. vyro) palaikai.

Griautiniai kapai

Kalniškiai (Raseinių r., V. Kazakevičiaus 2000–2001 m. tyrinėjimai).

Labai fragmentiška (išlikę tik kaukolės fragmentai ar net tik dantų vainikai) 5 griautinių kapų medžiaga – dviejų vyrų (25–30 ir 50–55 m.), dviejų nenustatytos lyties suaugusių (20–30 m.) ir vieno neidentifikuoto individo palaikai. Kremacija (kapas

16) – žemoje temperatūroje kremuoto asmens neidentifikuoti fragmentai.

Marvelė (Kauno m., M. Bertašiaus 2001 m. tyrinėjimai).

53 griautiniai kapai. Daugelio kapų kaulinė medžiaga labai fragmentiška, todėl galimos lyties ir amžiaus nustatymo klaidos. Galutinai spręsti apie individo lytį reikia atsižvelgus į archeologijos duomenis. Identifikuoti 2 naujagimių, 3 kūdikių (iki 1 m.), 12 vaikų ir paauglių (iki 18 m.), 14 suaugusių moterų, 3 greičiausiai moterų, 14 suaugusių vyrų, 3 tikriausiai vyrų palaidojimai.

Patologija:

Kapas 1233. Moteris(?), 40–50 m. Abiejų smilkinkaulių išorinių klausomųjų landų egzostozės.

Kapas 1245. Moteris, 25–30 m. Sugijęs blauzdikaulių periostitas.

Kapas 1255. Vyras, 50–55 m. Sugijęs dešiniojo alkūnkaulio lūžimas, blauzdikaulių periostitas, dešiniojo klubo sąnario osteoartrozė, abiejų pėdos čiurnos sąnarių anomalijos (greičiausiai genetinio pobūdžio).

Kapas 1258. Vyras, 30–35 m. Kairiojo peties, abiejų riešo ir kelio sąnarių osteoartrozė.

Kapas 1263. Vyras, 30–40 m. Abiejų smilkinkaulių išorinių klausomųjų landų egzostozės.

Kapas 1271. Moteris, daugiau nei 55 m. Abiejų klubo sąnarių osteoartrozė, sugijęs blauzdikaulių periostitas.

Kapas 1278. Vyras, 45–50 m. Sugijęs blauzdikaulių periostitas.

Kapas 1281. Vyras, 35–40 m. Sugijusi kairiojo žastikaulio vidinio antkrumplio trauma, sugijęs dešiniojo alkūnkaulio distalinio trečdalio lūžimas, DISH pradžia.

Santaka (Vilniaus r., V. Vaitkevičiaus 2001 m. tyrinėjimai).

Dviejų kapų (30–35 m. vyro(?) ir apie 4 m. vaiko) fragmentai.

Viduramžių ir naujųjų laikų griautiniai kapai

Bikūnai (Utenos r., D. Riboko 2001 m. tyrinėjimai).

Įvairaus išlikimo 16 palaidojimų medžiaga (5 kūdikiai, 2 vaikai, 2 suaugusios moterys, 6 vyrai, 1 vyras (?)).

Patologija:

Kapai 3 ir 4. Suaugę vyrai. Sugijęs blauzdikaulių periostitas.

Kapas 5. Vyras, 45–55 m. Galima 5-ojo juosmens slankstelio tuberkuliozė, sugijęs dešiniojo šeivikaulio viršutinio trečdalio lūžimas, sugijęs blauzdikaulių periostitas.

Kapas 6. Kūdikis, 18±6 mėn. Greičiausiai sunkaus skorbuto pėdsakai (sugijusių kraujosruvų pėdsakai akiduobėse, abiejų menčių akytumas, dešiniojo blauzdikaulio periostitas).

Kapas 7. Kūdikis, 18±6 mėn. Kairiosios vidinės ausies uždegimas, sugijusių kraujosruvų pėdsakai akiduobėse.

Kapas 9. Moteris, 35–40 m. Dešiniojo alkūnės sąnario pūlingas artritas, dešiniojo dilbio kaulų atrofija (procesas labai senas, todėl moteris ilgai beveik nevaldė dešinės rankos), anemijos pėdsakai.

Kapas 16. Vyras, 45–50 m. Sunki kairiojo kelio sąnario osteoartrozė, kairės pėdos nykščio ir II padikaulio artritas (kairės kojos trauma?), DISH pradžia.

Gulbino miškas (Šiaulių r., A. Šapaitės 2001 m. tyrinėjimai).

Fragmentiški 3 kapų (2 vyrų, 1 moters) ir 5 suardytų kapų (3 suaugusių, 2 vaikų) palaikai.

Karmėlava (Kauno r., K. Rickevičiūtės 2001 m. tyrinėjimai). Fragmentiška ir prastai išlikusi 12 kapų (1 naujagimis, 4 vaikai ir paaugliai, 4 moterys, 1 moteris (?), 2 vyrai) medžiaga.

Patologija:

Kapas 209. Moteris, 25–30 m. Didelė iš II viršutinio krūminio danties kilusi odontogeninė cista.

Kapas 211. Vyras, 35–40 m. Su deformacija sugijęs dešinės pėdos II ir III padikaulių lūžiai, sugijęs blauzdikaulių periostitas.

Kapai 214 ir 216 (3 m.±12 mėn. vaikas ir 17–19 m. moteris?) – anemijos pėdsakai.

Likiškėliai (Alytaus r., E. Svetiko 2001 m. tyrinėjimai).

Trijų kapų (suaugusios moterys) medžiaga.

Patologija:

Kapas 1. Moteris, daugiau kaip 55 m. Sunki kairės kojos nykščio artrozė, sunki stuburo osteochondrozė, sugijęs blauzdikaulių ir šeivikaulių periostitas.

Kapas 3. Moteris (?), 15–17 m. Anemijos pėdsakai.

Merkinė (Varėnos r., L. Kvizikevičiaus ir V. Vaitkevičiaus 2001 m. tyrinėjimai).

Fragmentiška 9 kapų (1 kūdikio, 2 vaikų, 1 suaugusios moters, 5 vyrų) medžiaga.

Patologija:

Kapas 1. Vyras, 20–25 m. Didžiuliai odontogeniniai abscesai su ūmaus osteomielito pėdsakais apatiniame žandikaulyje, sugijęs šlaunikaulių ir blauzdikaulių periostitas.

Kapas 3. Vyras, 45–50 m. Sugijęs blauzdikaulių periostitas.

Kapas 5. Vaikas, 7 m.±24 mėn. Anemijos pėdsakai.

Papilys, Evangelikų reformatų bažnyčia (Biržų r., R. Songailaitės 2001 m. tyrinėjimai).

Gerai išlikusi fragmentiška (kapai buvę apardyti) 4 palaidojimų medžiaga (2 suaugusios moterys, 2 vyrai).

Patologija:

Kapas 9. Vyras, 35–40 m. Sugijęs dešiniojo raktikaulio, abiejų stipinkaulių, dešiniųjų II, V, VI, VII šonkaulių lūžiai, kairės čiurnos trauma, sugijęs dešiniojo blauzdikaulio periostitas.

Ramoniškiai (Šakių r., R. Kraujalio 2001 m. tyrinėjimai).

Fragmentiška 16 palaidojimų medžiaga (4 kūdikiai, 1 vaikas, 2 suaugusios moterys, 8 vyrai, 1 vyras?).

Patologija:

Kapas 31. Vyras, 30–35 m. Sugijusi vieno rankos pirštakaulio trauma, sugijęs blauzdikaulių periostitas.

Kapai 32, 33, 45 (suaugę vyrai). Sugijęs blauzdikaulių periostitas.

Kapas 41. Vyras, 35–40 m. Sugijęs kairiojo šeivikaulio kulkšnies lūžis, sugijęs blauzdikaulių ir šeivikaulių periostitas.

Kapas 46. 1 m.±4 mėn. kūdikis. Anemijos pėdsakai.

Užubaliai (Alytaus r., E. Svetiko 2001 m. tyrinėjimai).

Įvairaus išlikimo 26 kapų medžiaga (4 kūdikiai, 6 vaikai ir paaugliai, 9 moterys, 7 vyrai).

Patologija:

Kapas 37. Vyras, 40–45 m. Sunki stuburo osteochondrozė ir spondilioartrozė, peties, riešų, pirštų, pėdos sąnarių osteoartrozė.

Kapas 38. Vyras, 40–50 m. Peties ir klubo sąnarių artritas, kojos nykščių sąnarių osteoartrozė, sugijęs blauzdikaulių ir šeivikaulių periostitas.

Kapas 41. Moteris, 30–35 m. Sugijęs dešiniojo 5-ojo delnikaulio lūžimas.

Kapas 42. Vyras, 35–40 m. Sugijęs kairiojo raktikaulio, vieno iš kairiųjų šonkaulių lūžiai, dešinės pėdos nykščio artritas, sugijęs blauzdikaulių ir šeivikaulių periostitas.

Kapas 45. Moteris, daugiau kaip 55 m. Stuburo osteochondrozė, rankos pirštų osteoartrozė, dešiniojo kelio sąnario atsluoksniuojantis osteochondritas.

Kapas 49. Vaikas, 8 m.±24 mėn. Anemijos pėdsakai.

Kapas 55. Vyras, 20–25 m. Lėtinis destrukcinis klubo sąnario artritas, destrukcijos židiniai IX krūtinės – I juosmens slankstelių kūnuose (tuberkuliozė); ryškios anemijos pėdsakai.

Kapas 56. Vyras, 25–30 m. Dešiniojo klubo sąnario ankilozė lenkimo ir nugręžimo padėtyje – kaulų tuberkuliozė.

Kapas 57. Moteris, 30–35 m. Kifozė (kupra) dėl IX–XII krūtinės slankstelių deformacijos (jaunatvinės kifozės dėl didelio fizinio krūvio pasekmė).

Kapas 58. Moteris, 45–50 m. Sunkus kairiojo riešo artritas dėl traumos, sugijęs vieno dešiniojo šonkaulio lūžimas, abiejų kelio sąnarių artritas, sugijęs blauzdikaulių ir šeivikaulių periostitas.

Varniai (Šiaulių r., A. Šapaitės 2001 m. tyrinėjimai).

Nevisiškai išlikę 6 kapų (1 vaikas, 2 vyrai, 3 neidentifikuoti) ir ne mažiau kaip 10 asmenų (2 vaikai, 4 vyrai, 3 suaugusieji, 2 neidentifikuoti) iš suardytų kapų medžiaga.

Patologija:

Perkasa 2, kapas 3. Vyras, daugiau kaip 40 m. Sugijęs kairiojo stipinkaulio lūžis „tipinėje vietoje".

Verduliukai (Šiaulių r., A. Šapaitės 2001 m. tyrinėjimai).

Dviejų kapų (35–45 m. moters ir 6–8 m. vaiko) palaikai.

Vilnius, buv. evangelikų (liuteronų–reformatų) kapinės (D. Luchtanienės 2001 m. tyrinėjimai). Suardytų kapų medžiaga – palaikai ne mažiau kaip 21 individo, iš jų – 5 suaugusios moterys, 1 vyras. Ne mažiau kaip du asmenys sirgo lėtinėmis ligomis (infekcijomis ar intoksikacijomis), palikusiomis osteoperiostito pėdsakus kauluose, 1 asmuo – klubo sąnario patologija dėl epifiziolizės.

Vilnius, Totorių g. Nr. 25 (L. Girlevičiaus 2001 m. tyrinėjimai). Suardytų kapų medžiaga – palaikai ne mažiau kaip 5 individų, iš jų 2 suaugę, vienas iki 5 m., vienas 5–10 m. vaikas, vienas 18–20 m. jaunuolis. Vienas suaugęs asmuo turėjo sugijusį kairiojo blauzdikaulio lūžimą.

Vilnius, Užupio pėsčiųjų takas nuo Dailės akademijos iki Užupio g. (D. Luchtanienės 2001 m. tyrinėjimai). Suardytų kapų medžiaga – palaikai ne mažiau kaip 5 individų (2 suaugusios moterys, 1 vyras, vienas 5–10 m., vienas 10–15 m. vaikai). Pagyvenęs vyras sirgo sunkia klubo sąnario osteoartroze, vienas asmuo – šlaunikaulio osteomielitu, vienas – tretiniu sifiliu.

Taigi iš viso ištirta 20 kūdikių, 44 vaikų, 57 suaugusių moterų, 71 suaugusių vyrų ir 41 nenustatytos lyties ar amžiaus asmenų palaikai. Platesni apibendrinimai būtų atskirų studijų, prijungiant ankstesnių metų tyrimų medžiagą, objektas.

PRELIMINARY RESULTS OF ANTHROPOLOGICAL ANALYSIS OF HUMAN SKELETAL REMAINS FROM THE ARCHAEOLOGICAL EXCAVATIONS IN THE YEAR 2001

During and after field season of 2001, remains of 233 individuals were obtained by Department of Anatomy, Histology and Anthropology, Faculty of Medicine, Vilnius University (Neolithic and Bronze ages – 3 cremations, 1 inhumation, Iron Age – 25 cremations, 60 inhumations, Late Medieval and Modern – 144 inhumations). Age and sex distribution and pathological finds are briefly described in the paper.