XIV. Archeologinės medžiagos tyrimai
Analyses of archaeological material

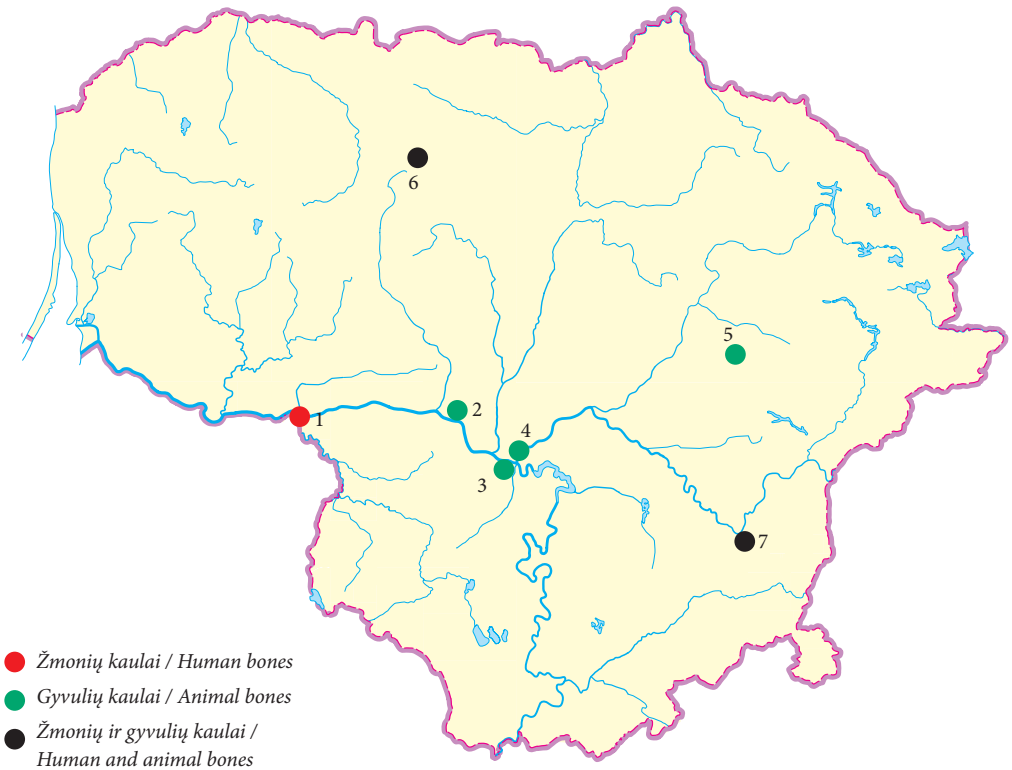

● *Žmonių kaulai / Human bones*
● *Gyvulių kaulai / Animal bones*
● *Žmonių ir gyvulių kaulai / Human and animal bones*

1 – Grinaičiai
2 – Jaučakiai
3 – Kaunas
4 – Lentainiai
5 – Luokesai
6 – Šiauliai
7 – Vilnius

Linas Daugnora,
Vida Daugnorienė

Preliminarūs 2009 m. archeologinių kasinėjimų osteologinės medžiagos tyrimų rezultatai

2009 m. į LVA Osteologijos laboratoriją prie Anatomijos ir fiziologijos katedros pristatyti kaulai iš įvairių objektų ir laikotarpių. Archeologinių ekspedicijų metu iškasta kaulinė medžiaga saugoma LVA Osteologijos laboratorijos saugyklose. Žemiau pateikiama trumpa jos analizė.

Luokesų ežero gyvenvietė I (Molėtų r.) (E. Pranckėnaitės 2009 m. povandeniniai tyrinėjimai).

Plotas 4, *gylis 20–30 cm*. Meškos danties fragmentas.

Plotas 4, *kv. 1B, gylis 70 cm*. Du briedžio kulno kaulai (centrinis ir trečiasis), degintas vamzdinio kaulo fragmentas.

Plotas 4, *kv. 2A, gylis 50–60 cm*. Galvijo petikaulio kūno dalis, briedžio rago dalis su įkartomis.

Plotas 4, *kv. 2A, gylis 60–70 cm*. Briedžio antrasis pirštikaulis.

Plotas 4, *kv. 2B, gylis 80 cm*. Briedžio kairės kojos pėdos kaulas (skaldytas).

Plotas 4, *sijojimo krepšys*. Danties fragmentas, deginto kaulo fragmentas, žuvies slankstelio dalis.

Jaučakių piliakalnio papėdės gyvenvietė (Kauno r.) (D. Balčiūno 2009 m. tyrinėjimai).

Plotas 40, *duobės 138 ir 139*. 6 galvijo griaučių dalys (MIS – 1) ir kiaulės kaulo fragmentas.

Plotas 41, *duobės 140, 140A, 141 ir 143*. 10 galvijo kaulų dalių (vieno individo amžius – iki 15 mėn.; pavienės įkartos ir kirčiai), 8 avies / ožkos kaulai su kirčiais ir dantų žymėmis (MIS – 2; vieno individo amžius – 9 mėn.), arklio dantys (MIS – 2; vieno individo amžius – 1–2 mėn.), kaklo slankstelio fragmentas ir antrasis pirštakaulis, 3 kiaulės kaulai (MIS – 2; vieno individo amžius – 2–3 mėn.).

Plotas 43, *duobė 150*. 4 galvijo dantys ir mentė, avies / ožkos dubens kaulas ir šokikaulis, arklio apatinio žandikaulio fragmentas, kiaulės apatinio žandikaulio priekinis dantis.

Plotas 44, *duobė 154*. 3 galvijo kaulai (nustatyta centrinio kulno kaulo patologija – špatas).

Lentainių piliakalnis (Kauno r.) (A. Žalnieriaus 2009 m. tyrinėjimai).

19 galvijo kaulų (MIS – 2; kirsti slanksteliai ir plaštakos kaulai), avies / ožkos pakaušio pamatinė dalis, kiaulės blauzdikaulio kūnas (amžius – 2–3 mėn.), arklio antrasis pirštakaulis ir 2 elnio pėdos fragmentai.

Kauno pilies teritorijoje esanti neįtvirtinta gyvenvietė (A. Žalnieriaus 2009 m. tyrinėjimai).

2 galvijo krūminiai dantys ir degintas mentės fragmentas, kiaulės dešinės kojos kulnikaulis, plaštakos / pėdos fragmentas bei vamzdinių kaulų dalys (viena jų – su įkartomis).

Kauno pilis (A. Žalnieriaus 2009 m. tyrinėjimai).

II mūrinės pilies horizontas (XV a.). 11 galvijo kaulų ar jų dalių (MIS – 2; vieno individo amžius – iki 10–11 mėn.; pavieniai slanksteliai, alkūnkaulio ir apatinio žandikaulio šakos kirstos), 3 avies / ožkos kaulai (klubakaulis kirstas), 3 kiaulės kaulų dalys (am-

žius – iki 12 mėn.), 2 žąsies bei 10 vištos kaulų.

Bastėjos statybos laikotarpio sluoksnis (XVI a. IV ketvirtis). Išanalizavus daugumą šio laikotarpio galvijų vamzdinių kaulų (78 kaulų fragmentai, iš jų 31 su kirčiais), pastebima bendra tendencija naudoti tam tikrą skerdimo technologiją. Skaldyti ar darytos įkartos ne tik vamzdiniuose, bet ir ašinio skeleto kauluose (ragai atkirsti nuo kaukolės, išilgai kirstas pirmasis kaklo slankstelis, krūtinės ir juosmens slanksteliai, mentės distalinė dalis ir kita nuolat naudojama technologija). Nustatytas vieno individo amžius – apie 24–28 mėn. Vienam atrajotojui nustatytas *acetabulum* (raiščio sukaulėjimas), atrajotojo klubaduobės raištis sukaulėjęs (*lig. transversum acetabuli*). Identifikuota 11 avies / ožkos kaulų (MIS – 2; amžius – iki 23 mėn. ir iki 18 mėn.; kirstas krūtinės slankstelis ir mentė), 5 arklio kaulai (apatinė plaštakos dalis kirsta), 10 kiaulės kaulų ar jų dalių (MIS – 2; amžius – iki 3 mėn. ir per 1 m.; vienas atlantas, pirmasis kaklo slankstelis, kirstas), laukinių gyvūnų (tauro, briedžio) kaulai (kirsti, ragai atkirsti nuo kaukolės), kiškio kaulai, 4 žąsies ir 3 vištos kaulai.

Šiaulių kapinynas, Vaisių g. 16a (A. Šapaitės 2009 m. tyrinėjimai).

Perkasa 8, *kv. 7A*. Vištos kaukolės fragmentas, kaklo slanksteliai, šonkaulių dalys, krūtinkaulis, dubens ir juosmens dalis, priekinių ir užpakalinių kojų kaulai (MIS – 1).

Perkasa 8, *kv. 4AA*. 2 šuns mentės (kairė ir dešinė; MIS – 1), kaklo ir krūtinės slanksteliai.

Vilnius, Šventaragio–Universiteto gatvių sankryža (V. Kučinskaitės 2009 m. tyrinėjimai).

Plotas 1/9, *gylis 2–2,2 m* ir ***Plotas 1/12***, *gylis 1,6–1,7 m*. 7 galvijų kaulai (MIS – 3; dalis kaulų kirsti ar su įkartomis; vieno galvijo amžius – iki 1 m., kiti du suaugę).

Plotas 2/15, *gylis 1,4–1,6 m*. 26 galvijo kaulai su įkartomis (MIS – 2), 2 avies / ožkos kaulai, šuns kaulas, briedžio kaulai, naminės žąsies juosmeninės dalies fragmentas ir petikaulio dalis.

Plotas 2/0–17, *gylis 1,6–2,2 m*. 6 galvijo kaukolės fragmentai (dviejų amžiaus grupių galvijų raginės ataugos su kaukolės dalimi: iki 5 m. ir iki 1 m. amžiaus; MIS – 2), slanksteliai, kirsti pagal vėlyvųjų viduramžių (XVII–XVIII a.) skerdimo technologijas su įkartomis, plaštakos / pėdos kaulai (dalis – pjauti, naudoti kaip ruošinių žaliava dirbiniams (pvz., šukoms) gaminti), kirsta kiaulės apatinio žandikaulio dalis, šerno / kiaulės apatinio žandikaulio iltis, pavieniai avies / ožkos ir vištos kaulai.

Plotas 4, *kv. 2A, gylis 1,7–1,8 m, kv. 2B, gylis 1,6–1,7 m*. Galvijo šlaunikaulio fragmentas ir blauzdikaulio distalinė dalis (kirsta išilgai), kiaulės dešinės kojos stipinkaulio kūnas (amžius – iki 42 mėn.), vištos blauzdos kaulai ir stipinkaulis.

Plotas 5/25–38, *gylis 1,6–2 m*. 4 galvijo raginės ataugos ir pirštakaulis (amžius – 6–7 mėn. ir 1 m.), tauro rago atauga ir mentės distalinė dalis (dešinės kojos; kirsta), kiaulės kojos dubens kaulo dalys (amžius – iki 4 mėn. ir suaugusi), šuns šlaunikaulis, kiškio dubens kaulo dalis (kairės kojos), žąsies dubens kaulo fragmentas.

Plotas 6A, *kv. 1B, gylis 1,5–1,6 m, kv. 3B, gylis 2,2–2,6 m*. Galvijo petikaulio distalinė dalis (kirsta), dilbio kūnas ir distalinė dalis (dešinės kojos; kirsta) ir 2 šonkaulių fragmentai (kirsti), atrajotojo (tauro?) dilbio kaulo proksimalinė dalis (kairės kojos; alkūnkaulio

gumburas atkirstas, šonas skaldytas), paukščio alkūnkaulio fragmentas.

Plotas 6/3, *gylis 70–80 cm*. Avies / ožkos blauzdikaulio distalinė dalis, vištos mentės fragmentas.

Plotas 6/3, *gylis 2 m*. Galvijo krūtinės slankstelis (be diskų; amžius – iki 5 m.), kiaulės dubens klubaduobės dalis bei paukščio blauzdikaulio fragmentas.

Plotas 6/5, *gylis 1,5–1,6 m*. Galvijo poliežuvinis kaulas, avies / ožkos plaštaka (kairės kojos), šuns kairės kojos petikaulio dalis, vištos petikaulio dalis.

Atskiroje dėžėje pateikta arklio kaukolė ir krūtinės dalis (amžius – 5,5–6 m.; lytis – eržilas).

Preliminary osteological research results from the 2009 excavations

Bones found at various archaeological sites and dating to different periods were studied in 2009 at the Osteological Laboratory of the LVA Department of Anatomy and Physiology. The osteological material excavated during archaeological expeditions is kept in the Laboratory's storage facilities.

Rimantas Jankauskas,
Arūnas Barkus, Agnius Urbanavičius

Preliminarūs 2009 m. archeologinių kasinėjimų antropologinės medžiagos tyrimų rezultatai

Po 2009 m. archeologinių tyrinėjimų sezono VU MF ištirti kelių šimtų asmenų palaikai iš griautinių palaidojimų. Medžiaga išvalyta, konservuota, identifikuota ir dokumentuota. Atlikta vizuali palaikų lyties ir amžiaus diagnostika pagal visuotinai priimtas metodikas, detaliai įvertinta patologija ir dantų būklė, duomenis surašant į specialias osteologines ir dantų būklės formas. Atlikta grupinė suardytų palaidojimų identifikacija, nustatant minimalų individų skaičių, jų galimą lytį ir amžių. Mokslinės informacijos požiūriu vertingiausia medžiaga saugoma katedros saugyklose ir prieinama tolesniems detalesniems tyrimams. Neinformatyvi medžiaga grąžinta perlaidoti. Žemiau pateikiama trumpa medžiagos charakteristika, apibūdinant kaulinės medžiagos išlikimą bei ryškiausią patologiją.

Geležies amžius

GRIAUTINIAI KAPAI

Šiaulių kapinynas, Vaisių g. 16a, (A. Šapaitės 2009 m. tyrinėjimai).

Aptikti ir ištirti 13 asmenų palaikai ir jų fragmentai. 8 iš jų buvo vyrai (vienas – vyras?), 4 moterys ir 1 vaikas. Iš šių palaidojimų pažymėtini:

Kapas 15. Kaukolė ir pokranijinio skeleto fragmentai. Vyras, 45–50 m. Daugelis diseminuotos idiopatinės skeleto hiperostozės (DISH) požymių, dešinės pusės šlaunikaulio diafizės vidurio sugijęs lūžis, abiejų pusių blauzdikaulių diafizių osteoperiostitas, kaklo IV–VI slankstelių osteochondrozė, juosmens I–II slankstelių Šmorlio mazgai.

Kapas 16. Kaukolė ir pokranijinio skeleto fragmentai. Vyras, 35–40 m. Dešinės pusės blauzdikaulio ir abiejų pusių šeivikaulių diafizių periostitas, juosmens V slankstelio kompresinis lūžis.