XIII. Archeologinės medžiagos tyrimai
Archaeological Material Analyses

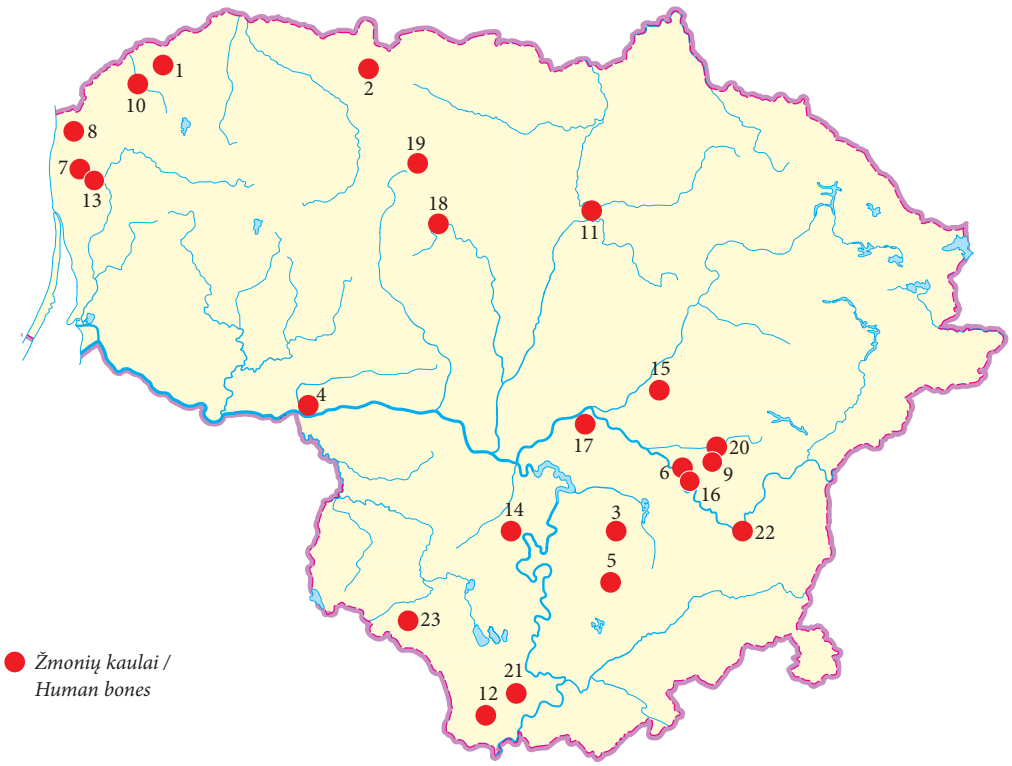

1. *Apuolė*
2. *Apušrotas*
3. *Bajorai*
4. *Jurbarkas*
5. *Jurgionys*
6. *Kernavė*
7. *Kretinga*
8. *Lazdininkai*
9. *Maišiagala*
10. *Mosėdis*
11. *Panevėžys*
12. *Paveisininkai*
13. *Petrikaičiai*
14. *Prienai*
15. *Rakaučizna*
16. *Semeniškės*
17. *Skaruliai*
18. *Šiaulėnai*
19. *Šiauliai*
20. *Turlojiškės*
21. *Vilkiautinis*
22. *Vilnius*
23. *Zubriai*

Rimantas Jankauskas,
Šarūnas Jatautis,
Vaidotas Suncovas,
Agnius Urbanavičius

Preliminarūs 2011 m. archeologinių tyrimų antropologinės medžiagos tyrimų rezultatai (griautiniai palaidojimai)

Per 2011 m. sezoną ištirta gausi 2011 m. archeologinių tyrimų ir iki tol neanalizuota ar neskelbta ankstesnių metų tyrimų antropologinė medžiaga iš griautinių palaidojimų. Iš viso tirta 18 objektų medžiaga, analizuoti mažiausiai 976 individų palaikai. Atlikta vizuali palaikų lyties ir amžiaus diagnostika pagal visuotinai priimtas metodikas, detaliai įvertinta patologija ir dantų būklė, duomenis surašant į specialias osteologines ir dantų būklės formas. Atlikta grupinė suardytų palaidojimų identifikacija, nustatant minimalų individų skaičių, jų galimą lytį ir amžių. Mokslinės informacijos požiūriu vertingiausia medžiaga saugoma VU MF saugyklose ir prieinama tolesniems detalesniems tyrimams, likę palaikai atiduoti perlaidoti. Žemiau pateikiama trumpa medžiagos charakteristika, apibūdinant kaulinės medžiagos išlikimą bei ryškiausią patologiją. Suardytų kapų medžiagos atlikta tik grupinė identifikacija, įvertinant anatomiškai informatyviausius kaulus ir jų fragmentus. Sprendžiant pagal maksimalų vienavardžių kaulinių fragmentų skaičių, nustatytas minimalus individų skaičius.

Geležies amžius

Apuolės kapinynas
(Skuodo r., Z. Baubonio 2001 m. tyrimai).

Kaukolės ir pokranijinio skeleto fragmentai. Moteris, daugiau kaip 25 m. Skeletas smarkiai erodavęs, todėl itin fragmentiškas. Remiantis dešinės pusės raktikaulio diafize, identifikuotas minimalus individų skaičius yra trys, t. y. pagrindinis skeletas ir du nenustatytos lyties ir amžiaus individai.

Bajorų kapinynas
(Trakų r., V. Vaitkevičiaus 2011 m. tyrimai).

Kaulų spalva vyrauja nuo šviesiai iki tamsiai rudos. Išimtinai identifikuoti tik pavieniai kaukolės skliauto fragmentai. Kaulai nedeginti, tačiau labai fragmentiški, sunykę / erodavę. Gali būti, kad kaukolės pakliuvo sveikos, tačiau vėliau apnyko. Minimalus individų skaičius buvo nustatytas pagal maksimalų kaulo anatominių elementų išlikimą.

Plotas 27. Pagal maksimalų nustatytų smilkinkaulio dešinės pusės kaktinių ataugų skaičių minimalus suaugusių individų skaičius yra 2: du per 40 m. vyrai (?). Lytis buvo nustatoma pagal kokybinius skeleto lytinio dimorfizmo rodiklius. Amžius buvo nustatomas remiantis kaukolės siūlių sukaulėjimu.

Jurbarkas, Kauno gatvė
(O. Fediajevo2011 m. tyrimai).

Kapas 1. Kaukolės ir pokranijinio skeleto fragmentai. Moteris, 20–25 m. Skeletas smarkiai erodavęs, todėl itin fragmentiškas.

Lazdininkų, Kalnalaukio kapinynas
(Kretingos r., D. Butkaus 2009 m. tyrimai).

Dantų vainikai iš griautinio vaiko kapo 103 ir griautinio moters kapo 105. Dantų vainikai tvirtinti PBMA tirpalu acetone. Atlikta vizuali dantų analizė. Amžius buvo nustatomas pagal dantų šaknų formavimąsi ir dygimą.

Kapas 103. Įmanoma identifikuoti tik vieno danties vainiko fragmentą. Viršutinis kaplys (vainikas gana platus, lyginant su apatiniu). Išlikęs tik danties vainikas, šaknis nunykusi, amžius – 7–12 m.

Kapas 105. Kiek įmanoma nuo dantų buvo pašalintas žemių sluoksnis. Išlikę tik dantų vainikai, šaknys nunykusios. Identifikuota apatinio žandikaulio dešinės pusės dantų eilė ir viršutinio žandikaulio dešinės pusės pirmasis ir antrasis krūminiai dantys. Nusidėvėjimo laipsnis nedidelis. Individo amžius – daugiau kaip 20 m., t. y. suaugęs.

Semeniškės (Širvintų r.,

R. Vengalio 2009 m. tyrimai).

Atlikta vizuali palaikų lyties ir amžiaus diagnostika pagal visuotinai priimtas metodikas, detaliai įvertinta patologija, ir, jei įmanoma, galima lytis ir amžius.

Plotas 6 *(vėlyvas suardymas).* Danties vainiko fragmentas – viršutinio žandikaulio kairės pusės antrasis krūminis dantis. Šaknis nunykusi. Nenustatytos lyties ir amžiaus individas.

Plotas 6. *Pilkapis 3, kapas 2.* Itin erodavę kaulai. Nenustatytos lyties 20–35 m. individas.

Pilkapis 3, kapas 3. Itin smulkūs dantų vainikai. Nenustatytos lyties daugiau kaip 25 m. individas.

Pilkapis 3, kapas 4. Itin erodavę kaulai. Pavyko identifikuoti mažiausiai vieno individo palaikus – moteris (?), daugiau kaip 35 m.

Pilkapis 3, kapas 6. Itin erodavę kaulai. Pavyko identifikuoti mažiausiai vieno individo palaikus – vaikas, 15 m. ± 30 mėn.

Pilkapis 3, kapas 7. Itin erodavę nenustatyto amžiaus ir lyties suaugusio individo kaulai.

Plotas 8. *Pilkapis 3, kapas 1.* Suaugusio individo dantų fragmentai. Nenustatytos lyties per 40 m. individas.

Plotas 11. *Pilkapis 1, kapas 1.* Smulkūs ir trapūs ilgųjų kaulų diafizių fragmentai ir dantų vainikai. Nenustatytos lyties ir amžiaus individas.

Pilkapis 4, kapas 1. Itin erodavę kaulai. Pavyko identifikuoti mažiausiai vieno individo palaikus – moteris (?), per 40 m.

Šiauliai, Tilžės gatvė / Žvejų skersgatvis

(A. Šapaitės 2010 m. tyrimai).

Šurfas 16. Identifikuotas žmogaus dešinės pusės kulnakaulis ir smulkus pakauškaulio fragmentas. Kiti kaulai yra gyvulių.

Šurfas 17. Identifikuotas kairės pusės šlaunikaulio proksimalinio galo fragmentas (vyras?, remiantis šlaunikaulio galvos išmatavimu (48 mm)) ir liemens slankstelio fragmentas (individas per 25 m., remiantis visišku apofizinio žiedo sukaulėjimu).

Kiti kaulų fragmentai yra gyvulių.

Šiaulių kapinynas, Vaisių g. 14A

(A. Šapaitės 2010 m. tyrimai).

Perkasa 9. *Suardytas kapas 17.* Kaukolės ir viršutinio pokranijinio skeleto fragmentai. Moteris, 25–30 m. Ūgis nustatytas remiantis išlikusiu dešiniuoju žastikauliu. Žastikaulio ilgis – 320 mm; asmens ūgis – 164,35 cm.

Perkasa 9. *Atsitiktiniai kaulai.* Minimalus individų skaičius – 1. Vyras, 30–40 m.

Perkasa 10. *Atsitiktiniai kaulai.* Gyvulių kaulai (visi 10 fragmentų).

Garažo vidus. *Atsitiktiniai kaulai.* Pagal maksimalų nustatytų dešinės pusės antrųjų delnakaulių skaičių, minimalus suaugusių individų skaičius yra 4.

Viduramžiai ir Naujieji laikai

Apušrotas, senosios kaimo kapinės
Akmenės r., R. Kraniausko 2010 m. tyrimai).

Atlikta vizuali palaikų analizė tyrimo vietoje, dalyvaujant teisėsaugos atstovams.

Plotas 2, *palaikai 1*. Visas skeletas, dalis veido kaulų sunykę. Moteris, 25–30 m. Be patologijos; kaktikaulyje – metopinė siūlė.

Plotas 2, *palaikai 2*. Visas skeletas, dalis veido kaulų ir dešinioji smegeninės dalis sunykę. Vaikas, 7–8 m. Be patologijos.

Išvada: prielaida, kad palaikai yra pokario partizanų, nepasitvirtino.

Jurgionių senkapis

(Trakų r., M. Vitkūno 2011 m. tyrimai).

Kapas 28. Kaukolės ir pokranijinio skeleto kaulai (vyras, 36–45 m.). Patologija: dešiniojo raktikaulio krūtinkaulinio galo sugijęs lūžis; krūtinės ir juosmens slanksteliuose Šmorlio mazgai, osteofitai, tarpslankstelinių diskų liga; viršutiniame žandikaulyje cista, stiprus užpakalinių dantų kariesas.

Kapas 30 (dvigubas). Vaiko kaukolės ir pokranijinio skeleto kaulai (~1,5 m. amžiaus). Moters kaukolės ir pokranijinio skeleto kaulai (26–35 m.). Patologija: krūtinės slankstelių osteoartritas; kairės pusės blauzdikaulio ir šeivikaulio proksimalinėse dalyse periostito požymiai; dešiniojo žastikaulio proksimalinėje dalyje osteochondroma; kairės pusės viršutinio žandikaulio užpakalinių dantų stiprus kariesas, abcesai.

Kapas 31. Kaukolės ir pokranijinio skeleto kaulai (moteris, per 46 m.). Patologija: kairės pusės 2-ojo padikaulio osteoartritas; krūtinės slankstelių osteoartritas ir tarpslankstelinių diskų liga; viršutiniame žandikaulyje abcesai, abiejuose žandikauliuose periodontitas. Kape įsimaišę vištos kaulų.

Įvertinus suardytų kapų medžiagą: ne mažiau kaip penkių asmenų palaikų fragmentai, iš jų vienas apie 2 m. vaikas. Prisimaišę pavienių paukščių kaulų.

Kretingos senkapis

(J. Kanarsko 2011 m. tyrimai).

2011 m. BRIAI atlikta antropologinė Kretingos senkapio palaikų (datuojami XVI–XVII a.) analizė. Palaikai atiduoti perlaidoti. 45 kapų medžiagoje identifikuotos mažiausiai 52 asmenų skeleto dalys: 40 suaugusių, 10 jaunesnių (neišgyvenusių bent jau 20 m.), vienas 15+ m. ir vienas nenustatyto amžiaus individas. Daugumoje kapų identifikuota po vieną mirusįjį (41 iš 45 palaidojimų). Pavyko nustatyti 39 asmenų lytį: 22 moterys ir 17 vyrų. Taip pat dar identifikuota viena spėjama moteris (?). Suardytoje medžiagoje nustatyta mažiausiai 30 asmenų (25 suaugusieji, 4 jaunesni (neišgyvenę bent jau 20 m.) ir 1 nenustatyto amžiaus individas). Paminėtinas kape 50 palaidotas vyras, kuris ilgą gyvenimo tarpsnį iki mirties buvo dešine koja raišas. Taip pat diagnozuota nemažai *Cribra Orbitalia*, nespecifinių kaulų uždegimų pėdsakų. Žemiau pateikiamas įdomesnės patologijos atvejų sąrašas.

Plotas 18, *kapas 15.* Kaukolė ir skeleto fragmentai. Moteris, 20–25 m. Blauzdikaulių periostitas, krūtinės V–X, XII bei juosmens I–III slanksteliuose Šmorlio mazgai, juosmens V slankstelio spondiliolizė.

Plotas 18, *kapas 16.* Kaukolės ir skeleto fragmentai. Moteris, 30–35 m. *Cribra Orbitalia* abiejose akiduobėse, dešiniojo blauzdikaulio periostitas.

Plotas 20, *kapas 17.* Kaukolės ir skeleto fragmentai. Vyras, 20–25 m. Dešiniojo blauzdikaulio ir šeivikaulio periostitas.

Plotas 20, *kapas 20.* Kaukolė ir skeletas. Vyras, 40–45 m. Degeneraciniai sąnarių paki-

timai, krūtinės IX slankstelyje – Šmorlio mazgai, krūtinės XI slankstelyje – kompresinis lūžimas.

Plotas 21, *kapas 23.* Kaukolė ir skeleto fragmentai. Vyras, 40–45 m. *Cribra Orbitalia* abiejose akiduobėse, degeneraciniai sąnarių pakitimai, krūtinės IV–V slankstelių ankilozė.

Plotas 21, *kapas 40.* Kaukolė ir skeletas. Vyras, 35–45 m. *Cribra Orbitalia* abiejose akiduobėse, dešiniojo blauzdikaulio vidurinio trečdalio lūžimas, dešiniojo blauzdikaulio ir šeivikaulio ankilozės viduriniame trečdalyje pėdsakai (lūžio pasekmė).

Plotas 22, *kapas 48.* Kaukolė ir skeleto fragmentai. Moteris, 45–55 m. Degeneraciniai sąnarių pakitimai, sugijęs dešiniojo šeivikaulio vidurinio trečdalio lūžimas.

Plotas 22, *kapas 50.* Kaukolės ir skeleto fragmentai. Degeneraciniai sąnarių pakitimai, kaklo V–VII slanksteliuose – osteochondrozė, degeneraciniai kaklo VI, juosmens II–IV slankstelių pakitimai, krūtinės III–XII, juosmens I–IV slankstelių Šmorlio mazgai, *Coxa valga* dešiniajame šlaunikaulyje, dešiniojo šlaunikaulio ir blauzdikaulio diafizės apimtys ryškiai mažesnės nei kitos pusės šlaunikaulio ir blauzdikaulio (dešinės kojos kaulų atrofija), tarp I ir II dešiniosios pusės padikaulių susidarę nauji sąnariniai paviršiai, dešiniajame laivakaulyje susidarę nauji sąnariniai paviršiai ir kaulinės ataugos. Tai liudija, kad asmuo buvo dešine koja raišas.

Maišiagala, Vilniaus g. 21
(Vilniaus r., B. Lisauskaitės
2011 m. tyrimai).

Tyrimas atliktas VU MF, po analizės palaikai atiduoti perlaidoti. Iš viso tirti 6 palaikų skeletai: 1 paauglio (nenustatyta lytis), 5 suaugusių individų (3 moterys ir 2 vyrai). Visuose palaidojimuose nustatyta po vieną asmenį. Užfiksuotos patologijos 3 individų skeletuose, kurias apžvelgiame detaliau.

Kapas 7. Kaukolė ir skeleto fragmentai. Moteris, 25–30 m. Sugijęs dešinės pusės stipinkaulio lūžimas; dviejų krūtinės slankstelių kompresiniai lūžimai; degeneraciniai stuburo pakitimai.

Kapas 9. Kaukolė ir skeletas. Vyras, 30–35 m. Sugijusi kirstinė žaizda dešinėje kaktikaulio dalyje; dešiniojo blauzdikaulio periostitas, vienas sugijęs kairės pusės šonkaulio lūžimas, Šmorlio mazgai slanksteliuose.

Kapas 10. Kaukolė ir skeletas. Moteris, 35–40 m. Blauzdikaulių periostitas, kairiosios kulkšnies osteoartrozė.

Mosėdis, Šv. Mykolo arkangelo bažnyčia
(Skuodo r., R. Nabažaitės
2011 m. tyrimai)

Bažnyčios šventoriaus teritorijoje archeologinių tyrimų metu buvo aptikti asmenų palaikai, preliminariai datuojami XVIII a. Rastų asmenų bioarcheologinė analizė buvo atliekama *in situ*, t. y. archeologinių tyrimų vietoje, nejudinant skeletų iš vietos. Iš viso užfiksuoti mažiausiai 9 asmenų palaikai: 5 nesuaugę individai (neišgyvenę bent jau 20 metų) ir 4 suaugę asmenys. Pavyko nustatyti visų suaugusiųjų individų lytį – 3 moterys ir 1 vyras. Užfiksuoti du išskirtiniai patologiniai atvejai: sifilio pėdsakai suaugusios moters skelete (kapo 2) ir galimas vaiko rachito atvejis (kapo 9). Žemiau pateikiamas detalesnis šių atvejų aprašymas.

Šurfas 2, *kapas 2.* Kaukolė ir skeletas. Moteris, 35–40 m. Sifilio pėdsakai skelete: *Caries sicca* požymiai kaukolės skliaute, abiejų raktikaulių diafizių destrukcija, kairiojo alkūnkaulio proksimalinio galo destrukcija ir diafizės periostitas.

Šurfas 4, *kapas 9.* Kaukolė ir skeleto fragmentai. Vaikas, 1 m. ± 4 mėn. Patologiniai pa-

kitimai šonkaulių krūtinkauliniuose galuose (rachitas?).

Panevėžys, Senamiesčio g. 72A

(A. Gerbutavičiūtės 2011 m. tyrimai).

2011 m. vykdyti dalies pirmųjų Panevėžio kapinių archeologiniai tyrimai, kurių metu rasta gausi antropologinė medžiaga (datuojama XVI–XVII a.). Analizė atlikta Valstybinės teismo medicinos tarnybos Panevėžio skyriuje. Atlikus tyrimą, palaikai atiduoti perlaidoti. 252 registruotuose kapuose identifikuoti mažiausiai 306 asmenys. Daugumoje kapų buvo nustatyta po vieną asmenį (226 kapai), 26 kapuose nustatyta daugiau nei po vieną asmenį. Pavyzdžiui, kape 157 identifikuoti mažiausiai 6 asmenys. Registruotuose kapuose identifikuotas 81 nesuaugęs asmuo (neišgyvenę bent 20 metų) ir 208 suaugę asmenys. Pavyko nustatyti 214 asmenų lytį: 110 moterų ir 104 vyrai; identifikuoti dar 2 spėjami vyrai (?) ir 2 spėjamos moterys (?). Suardytų kapų medžiagoje identifikuoti ne mažiau kaip 189 individai. Iš jų: 123 suaugę individai ir 66 jaunesni individai (neišgyvenę bent jau 20 m.). Iš šių spėjama lytis nustatyta 97 asmenims: 40 moterų (?) ir 57 vyrai (?). Registruotų kapų osteologinė medžiaga išsiskiria patologijų įvairove ir dažnumu. Diagnozuotos dvi specifinės infekcinės ligos, pažeidusios skeletus, – trys kaulų tuberkuliozės (kapo 27, 183, 212) ir vienas tretinio sifilio atvejis (kapo 25). Du iš trijų tuberkuliozės atvejų nustatyti vaikų skeletuose (kapo 27, 183). Atsižvelgiant į tai, kad tik sąlyginai labai nedidelės dalies tuberkulioze sergančiųjų yra pažeidžiamas skeletas, diagnozuoti atvejai ne tik įrodo, kad ši liga buvo paplitusi senajame Panevėžyje, bet ir galėjo būti svarbi vaikų mirštamumo priežastis. Didelis *Cribra Orbitalia* atvejų skaičius greičiausiai yra nepalankios senojo Panevėžio ekologinės aplinkos atspindys skeletinėje medžiagoje. Netiesiogiai sudėtingos vaikystės epidemiologinę situaciją patvirtina ir pastebėjimas, kad daugumos suaugusiųjų dantų emalis buvo su specifiniais defektais, t. y. vaikystėje patirto sunkaus fiziologinio streso rodiklis. Taip pat diagnozuotas aukštas nespecifinių kaulo uždegimo reakcijų paplitimas – galimas didelio infekcinių ligų antplūdžio ar kitų nepalankių gyvenimo epizodų atspindys įvairiuose žmogaus amžiaus gyvenimo tarpsniuose. Pastebėtina, kad senojo Panevėžio gyventojams (vyrams) taip pat buvo būdingas didelis traumatingumas. Dar keturi patologijos prasme išskirtiniai atvejai užfiksuoti kape 240 (hematogeninis osteomielitas), kape 207 (kairės alkūnės pūlingas artritas), kape 101 (ankilozuojantis spondilitas) bei kapuose 33, 186, 251 (DISH). Žemiau pateikiamas įdomesnės patologijos atvejų sąrašas.

Perkasa 1. *Kapas 6, gylis 0,9 m, kv. 2–3 B–C.* Kaukolė ir skeletas. Moteris, 45–50 m. Šlaunikaulių ir blauzdikaulių periostitas, sugijęs kairės pusės blauzdikaulio distalinio galo įkaltinis lūžimas, degeneraciniai sąnarių pakitimai.

Kapas 15, gylis 1,05 m, kv. 3F. Kaukolė ir menki skeleto fragmentai. Paauglys, 15–18 m. Sugijusi muštinė žaizda dešiniajame kaktikaulyje, trauma viršutiniame ir apatiniame žandikauliuose.

Kapas 22, gylis 0,7 m, kv. 3–4F–G riba. Kaukolė ir skeletas. Vyras, 40–45 m. *Cribra Orbitalia* pėdsakai abiejose akiduobėse, sugijęs dešiniojo alkūnkaulio apatinio trečdalio diafizės lūžimas, sugijęs stipinkaulio apatinio trečdalio lūžimas, blauzdikaulių periostitas.

Kapas 25, gylis 1,1 m, kv. 1A. Skeleto fragmentai. Moteris, 35–40 m. Alkūnkaulių, sti-

pinkaulių, pirštakaulių, šlaunikaulių specifinis osteoperiostitas (sifilis).

Kapas 26, gylis 1,1 m, kv. 1–2C. Kaukolė ir skeletas. Moteris, 40–45 m. *Cribra Orbitalia* kairėje akiduobėje, blauzdikaulių periostitas.

Kapas 27, gylis 1,1 m, kv. 1D. Kaukolės ir skeleto fragmentai. Vaikas, 2 m. ± 8 mėn. *Cribra orbitalia* kairėje akiduobėje, dešinės pusės mentės, alkūnkaulio, šlaunikaulio, šonkaulių, abiejų pusių blauzdikaulių periostitas, meninginės reakcijos pakauškaulyje ir momenkauliuose (tuberkuliozė).

Kapas 29, gylis 1 m, kv. 4–5C–D riba. Kaukolė ir skeletas. Vyras, 40–45 m. *Cribra Orbitalia* kairėje akiduobėje, blauzdikaulių periostitas.

Kapas 33, gylis 0,8 m, kv. 1–3A. Kaukolė ir skeletas. Vyras, 45–50 m. Nevisiškai sugijęs alkūnkaulio apatinio trečdalio lūžimas, sugijęs dešiniojo šonkaulio lūžimas, degeneraciniai sąnarių pakitimai, DISH.

Kapas 40, gylis 0,8 m (kapas po dubeniu). Kaukolė ir skeleto fragmentai. Moteris, 40–45 m. *Cribra Orbitalia* dešinėje akiduobėje, sugijęs dešiniojo raktikaulio vidurio diafizės lūžimas.

Kapas 46, gylis 0,9 m, kv. 7–9A–B. Kaukolė ir skeleto fragmentai. Vyras, 50+ m. *Cribra Orbitalia* abiejose akiduobėse, sugijusi muštinė trauma pakauškaulyje, sugijęs V delnakaulio lūžimas, sugijęs kairio šlaunikaulio viršutinio trečdalio lūžimas.

Kapas 56, gylis 1 m, kv. 7G. Kaukolė ir skeleto fragmentai. Vaikas, 3 ± 1 m. *Cribra Orbitalia* pėdsakai dešinėje akiduobėje, kairiojo blauzdikaulio periostitas.

Kapas 59, gylis 1,1 m, kv. 4–5G. Kaukolės ir skeleto fragmentai. Moteris, 40–45 m. Kairės pusės raktikaulio ir alkūnkaulio periostitas, stipinkaulių periostitas, dešinės pusės šlaunikaulio periostitas, krūtinės VII–XII, juosmens I–II slanksteliuose Šmorlio mazgai, juosmens III–IV slanksteliuose – spondiliolizė.

Kapas 69, gylis 1,2 m, kv. 13–15C–D. Kaukolė ir skeletas. Vyras, 40–45 m. Dešiniojo žastikaulio periostitas, *myositis ossificans* kairiojo žastikaulio apatiniame trečdalyje, blauzdikaulių periostitas, degeneraciniai sąnarių pakitimai.

Perkasa 2. *Kapas 77, gylis 1,2 m, kv. 14–15Z.* Kaukolė ir skeletas. Vyras, 35–40 m. *Cribra Orbitalia* abiejose akiduobėse, dešinės pusės blauzdikaulio periostitas, kompresiniai juosmens I–II slankstelių lūžimai.

Kapas 83, gylis 0,85 m, kv. 15–16U–V. Kaukolės ir skeleto fragmentai. Moteris, 35–40 m. Kairiojo stipinkaulio sugijęs apatinio trečdalio lūžimas, kairiojo alkūnkaulio periostitas, degeneraciniai slankstelių pakitimai.

Kapas 84, gylis 0,9 m, kv. 16–17V. Kaukolė ir skeleto fragmentai. Vyras, 30–35 m. *Cribra Orbitalia* abiejose akiduobėse, blauzdikaulių periostitas.

Kapas 85, gylis 0,9 m, kv. 17–18Z. Kaukolė ir skeletas. Vyras, 40–45 m. Abiejų pusių stipinkaulių, šeivikaulių, dešinės pusės blauzdikaulio periostitas, krūtinės IX slankstelyje Šmorlio mazgas, degeneraciniai stuburo pakitimai.

Kapas 88, gylis 0,9 m, kv. 9–10Z. Skeletas. Vyras, 45–50 m. Degeneraciniai sąnarių pakitimai, krūtinės V–XII, juosmens I–IV slanksteliuose Šmorlio mazgai, dešiniojo šonkaulio lūžimas, kairės pusės III delnakaulio ryškus osteoartritas, blauzdikaulių periostitas.

Kapas 100, gylis 0,9 m. Skeleto fragmentai. Vyras, 40–45 m. Blauzdikaulių ir šeivikaulių periostitas, degeneraciniai sąnarių pakitimai.

Kapas 101, gylis 1,3 m. Kaukolė ir skeletas. Vyras, 45–50 m. Dešiniojo alkūnkaulio

sugijęs vidurinio trečdalio lūžimas, daugelio sąnarių degeneraciniai pakitimai, krūtinės VII–X slanksteliuose Šmorlio mazgai, blauzdikaulių periostitas, kryžkaulio ir dešiniojo dubenkaulio ankilozė bei krūtinės XI–XII ir juosmens I slankstelių ankilozė (ankilozuojančio spondilito pradžia).

Kapas 103, gylis 1,1 m. Kaukolė ir skeleto fragmentai. Moteris, 40–45 m. Dešiniojo ir kairiojo alkūnkaulių sugiję apatinio trečdalio lūžimai, sugijęs kairiojo stipinkaulio apatinio trečdalio lūžimas, sugiję dešiniųjų šonkaulių lūžimai, daugelio sąnarių degeneraciniai pakitimai.

Kapas 114, gylis 0,8 m. Kaukolė ir skeleto fragmentai. Vyras, 20–25 m. *Cribra Orbitalia* abiejose akiduobėse, blauzdikaulių periostitas.

Kapas 170. Kaukolė ir skeletas. Vyras, 50+ m. Degeneraciniai sąnarių pakitimai, sugiję kairės pusės šonkaulių lūžimai.

Perkasa 2A. *Kapas 115, gylis 1 m.* Kaukolė ir skeleto fragmentai. Vyras, 45–50 m. Sugiję dešinio raktikaulio ir mentės lūžimai, abiejų pusių šonkaulių daugybiniai lūžimai, kompresiniai lūžimai krūtinės VI–VII ir IX–X slanksteliuose, degeneraciniai sąnarių pakitimai, krūtinės VII–XI slanksteliuose Šmorlio mazgai.

Kapas 162. Kaukolė ir skeleto fragmentai. Vaikas, 9 ± 3 mėn. *Cribra Orbitalia* pėdsakai abiejose akiduobėse, sukalkėjusi kraujosruva pakaušKaulyje.

Kapas 164. Kaukolė ir skeleto fragmentai. Moteris, 30–40 m. Dvi sugijusios muštinės žaizdos dešiniajame kaktikaulyje, *Cribra Orbitalia* abiejose akiduobėse, kairiojo šlaunikaulio periostitas.

Kapas 166. Kaukolės ir skeleto fragmentai. Paauglys, 12 ± 2,5 m. Kairiojo šlaunikaulio periostitas, blauzdikaulių periostitas.

Perkasa 2C. *Kapas 125, gylis 1,4 m.* Kaukolė ir skeletas. Vyras, 50–55 m. Sugijęs vidurinio trečdalio dešiniojo alkūnkaulio lūžimas, *myositis ossificans* kairiojo žastikaulio viduriniame diafizės trečdalyje, 3 sugiję kairiųjų šonkaulių lūžimai, krūtinės V–VI slanksteliuose Šmorlio mazgai, degeneraciniai sąnarių pakitimai.

Kapas 130, gylis 1,2 m. Kaukolė ir skeleto fragmentai. Vyras, 40–50 m. Sugiję II ir III padikaulių proksimalinių galų lūžimai.

Kapas 137, gylis 0,9 m. Kaukolė ir skeleto fragmentai. Vyras, 45–50 m. Kairiojo žastikaulio ir alkūnkaulio periostitas, dešinės pusės stipinkaulio periostitas, degeneraciniai sąnarių pakitimai.

Kapas 138, gylis 0,9 m. Kaukolė ir skeleto fragmentai. Vyras, 45–50 m. *Cribra Orbitalia* abiejose akiduobėse, degeneraciniai sąnarių pakitimai, kompresinis krūtinės VIII slankstelio lūžimas.

Kapas 145, gylis 1,2 m. Kaukolė ir skeletas. Vyras, 50+ m. Degeneraciniai sąnarių pakitimai, *Cribra Orbitalia* kairėje akiduobėje, sugiję kairiosios pusės raktikaulio vidurinio trečdalio diafizės, alkūnkaulio apatinio trečdalio diafizės, stipinkaulio apatinio trečdalio diafizės ir šonkaulių lūžimai, šlaunikaulių ir blauzdikaulių periostitas.

Kapas 153. Kaukolė ir skeletas. Vyras, 18–20 m. Nesugijęs alkūnkaulio viduriniojo trečdalio lūžimas, skersinio pėdos sąnario patologija.

Kapas 154. Kaukolė ir skeletas. Vyras, 45–50 m. Sugijęs dešiniojo viršutinio trečdalio raktikaulio lūžimas, sugijęs kairiojo stipinkaulio apatinio trečdalio lūžimas, blauzdikaulių periostitas, krūtinės VIII–X slanksteliuose Šmorlio mazgai, degeneraciniai sąnarių pakitimai.

Kapas 156. Kaukolė ir skeletas. Vyras, 45–50 m. *Cribra Orbitalia* dešinėje akiduobėje, dešiniojo žastikaulio ir blauzdikaulio periostitas, krūtinės VI–XII, juosmens I–II, IV slanksteliuose Šmorlio mazgai.

Perkasa 3. *Kapas 179.* Skeleto fragmentai. Vyras, 45–50 m. Degeneraciniai sąnarių pakitimai, kairiojo šlaunikaulio ir blauzdikaulio periostitas, kompresiniai krūtinės XI–XII slankstelių lūžimai.

Kapas 182. Kaukolė ir skeletas. Vyras, 45–50 m. Degeneraciniai sąnarių pakitimai, dešiniojo V delnakaulio sugijęs lūžimas, blauzdikaulių periostitas.

Kapas 183. Kaukolės ir skeleto fragmentai. Vaikas, 9 ± 3 m. Abiejų pusių alkūnkaulių, dubenkaulių, kairės pusės žastikaulio, šlaunikaulio periostitas, kairės pusės šonkaulių periostitas (lėtinis pleuritas) – tuberkuliozė.

Kapas 184. Kaukolė ir skeletas. Moteris (?), 15 ± 3 m. Dešinės pusės raktikaulio, blauzdikaulių periostitas.

Kapas 186. Kaukolė ir skeletas. Vyras, 45–50 m. Blauzdikaulių periostitas, degeneraciniai sąnarių pakitimai, DISH.

Kapas 203. Kaukolė ir skeletas. Moteris, 50+ m. *Cribra Orbitalia* dešinėje akiduobėje, blauzdikaulių periostitas, degeneraciniai sąnarių pakitimai.

Kapas 211. Kaukolė ir skeletas. Moteris, 50+ m. *Cribra Orbitalia* abiejose akiduobėse, sugijęs alkūnkaulio apatinio trečdalio lūžimas, degeneraciniai sąnarių pakitimai, juosmens I–II, IV slanksteliuose Šmorlio mazgai, krūtinės X slankstelio kompresinis lūžimas.

Perkasa 4. *Kapas 206.* Kaukolė ir skeletas. Vyras, 45–50 m. Dešiniojo alkūnkaulio diafizės apatinio trečdalio ir distalinio galo periostitas, dešiniojo stipinkaulio viršutinio trečdalio periostitas, krūtinės IV–IX slanksteliuose Šmorlio mazgai, degeneraciniai sąnarių pakitimai, s*pina bifida* kryžkaulyje.

Kapas 207. Kaukolė ir skeleto fragmentai. Moteris, 45–50 m. Kairiojo žastikaulio diafizės apatinio trečdalio ir kairiojo alkūnkaulio proksimalinio galo periostitas (pūlingas artritas), krūtinės IV slankstelyje Šmorlio mazgai.

Kapas 212. Skeleto fragmentai. Moteris, 25–30 m. Juosmens II–III slankstelių kūnų destrukcija, pažeisti krūtinės XII ir juosmens I, II, IV, V slankstelių kūnų priekinė pusė (tuberkuliozė).

Kapas 214. Skeleto fragmentai. Paauglys, 15–18 m. Dešiniojo blauzdikaulio periostitas ir *myositis ossificans* apatiniame trečdalyje.

Kapas 241. Kaukolės ir skeleto fragmentai. Vyras, 35–45 m. Sugijusi kirstinė žaizda dešiniajame momenkaulyje.

Perkasa 5. *Kapas 236.* Kaukolė ir skeletas. Moteris, 20–25 m. Kairiojo šlaunikaulio ir blauzdikaulių periostitas.

Kapas 239. Kaukolė ir skeleto fragmentai. Moteris, 35–40 m. *Cribra Orbitalia* abiejose akiduobėse, blauzdikaulių periostitas.

Kapas 240. Kaukolės ir skeleto fragmentai. Moteris, 18–20 m. Dešinės mentės speninės ataugos destrukcija, dešiniojo žastikaulio galvos destrukcija, periostitas kairiojo raktikaulio diafizėje, kairiojo šlaunikaulio osteomielitas (hematogeninis osteomielitas).

Kapas 243. Kaukolė ir skeletas. Moteris, 20–25 m. Kairiojo šlaunikaulio, dešiniojo blauzdikaulio ir šeivikaulio periostitas.

Kapas 251. Kaukolė ir skeleto fragmentai. Vyras, 50+ m. *Cribra Orbitalia* dešinėje akiduobėje, sugijęs kairės pusės raktikaulio lateralinio trečdalio lūžimas, degeneraciniai sąnarių pakitimai, DISH.

Kapas 252. Kaukolė ir skeletas. Moteris,

20–25 m. Blauzdikaulių ir šeivikaulių periostitas.

Petrikaičių senosios kapinaitės
(Kretingos r., V. Bukantaitės 2011 m. tyrimai).

Rastų asmenų bioarcheologinė vizuali analizė buvo atliekama *in situ*, t. y. archeologinių tyrimų vietoje, nejudinant skeletų. Preliminariai palaikai datuojami XVII–XVIII a. Registruotuose 4 kapuose identifikuoti 4 asmenys: visi suaugę. Iš jų: 1 vyras, 2 moterys ir 1 spėjama moteris (?). Ryškesnių patologijų neužfiksuota. Šalimais suskaičiuota mažiausiai 11 asmenų kaukolių dalys.

Prienai, Kristaus Apsireiškimo bažnyčios šventorius
(S. Širvydaitės 2011 m. tyrimai).

Didžioji dalis palaikų buvo gerai išlikę, archeologo fiksuoti kaip individualūs palaidojimai, tačiau tarp jų pasitaikė ir keletas kaulų fragmentų iš jau suardytų palaidojimų.

Kapas 1. Kaukolė, apypilnis skeletas. Moteris, 50–55 m. Patologija: lengva ir vidutinė sąnarinio artrito forma kojų sąnariuose, lengva, sugijusi antkaulio uždegimo – osteoperiostito stadija. Kairės čiurnos vietoje (t. y. ant blauzdikaulio distalinės epifizės bei šokikaulio sąnarinio paviršiaus) matomas sunkios stadijos potrauminis artritas. Patirtos traumos pobūdis nenustatytas. Išlikę slanksteliai su vyresniam amžiui būdingais degeneraciniais pakitimais – osteofitais.

Kapas 2. Skeletas išlikęs blogiau nei kape 1. Vaikas, 6–12 m.

Grupinė visų palaidojimų identifikacija. Skaičiuojant individus iš visiškai suardytų kapų medžiagos galima teigti, kad palaikai priklausė ne mažiau kaip 2 individams, iš jų 1 vaikas 10–15 m., 1 suaugęs individas vyresnis nei 21 m.

Rakaučizna (Pabaisko mūšio lauko archeologiniai žvalgymai, Ukmergės r., P. Bugio 2011 m. tyrimai).

Rasti apie 10 m. vaiko kaukolės fragmentai, 5–10 m. vaiko blauzdų kaulai, suaugusio asmens dešiniojo blauzdikaulio proksimalinis galas, pėdų kaulų fragmentai.

Šiaulėnai, palaidojimai kapinių koplyčios kriptose
(Radviliškio r., 2011 m.)

Tyrimų tikslas – įvertinti koplyčios kriptose rūsiuose esančių palaidojimų (preliminariai datuojamų XVIII–XIX a.) būklę ir nustatyti, ar sutampa kriptose palaidoti žmonės su ant kriptų sienų esančiose lentelėse pateikta informacija (lytis, amžius). Tyrimuose dalyvavo LNM restauratorė, VDA doktorantė Simona Matuzevičiūtė. Analizė atlikta Šiaulėnų kapinių koplyčioje, palaikai nejudinti. Nustatyta, kad atidarytose kriptose palaidota ne mažiau kaip 16 asmenų: 5 suaugę, greičiausiai vyrai, 8 suaugusios, greičiausiai moterys, 1 vaikas, 1 suaugęs nenustatytos lyties ir 1 nenustatytos lyties ir amžiaus individas. Taip pat ne kriptose rastos mažiausiai 3 individų (2 suaugusių moterų ir 1 vaiko) palaikų dalys bei aptikti keli gyvulių kaulai (surinkti iki kriptų atidengimo). Žemiau pateikiamas detalesnis kriptų aprašymas.

Kripta 1. Palaidojimas suardytas, karstas medinis, kriptoje aptikta drabužių liekanų. Kriptos viduje – 2 suaugusių asmenų kaukolės. Viena iš jų greičiausiai priklausė individui, kurio pokranijinio skeleto dalys taip pat rastos kriptoje. Pastarasis individas greičiausiai yra suaugęs, vyresnio amžiaus vyras. Ant krūtinės slankstelių pastebėta DISH pėdsakų. Antroji kaukolė į kriptą greičiausiai pateko atsitiktinai, šio asmens lytis ir amžius nenustatyti.

Kripta 14. Palaidojimas apardytas, medinis karstas suiręs, rasta drabužių liekanų. Kriptoje gulinčių žmogaus palaikų (greičiausiai vieno asmens) amžiaus ir lyties dėl mažos pravertos angos nustatyti nebuvo įmanoma. Nei patvirtinti, nei paneigti, kad kriptoje palaidotas asmuo ir yra tas, kurio vardas, pavardė bei gimimo / mirties datos iškaltos lentelėje ant šios kriptos sienos, nėra pagrindo.

Kripta 15. Palaidojimas suardytas, medinis karstas suiręs, įkapių nerasta. Išlikę moters (45–50 m.) pokranijinio skeleto kaulai kriptoje guli neanatomine tvarka. Ant kriptos sienos buvusi lentelė skirta Anelei Koščicaitei-Šemetienei (1776–1829). Pagal kriptoje rastus kaulus buvo įmanoma nustatyti amžių ir lytį gana tiksliai. Įvertinant egzistuojančią didesnę paklaidą tarp biologinio ir chronologinio amžiaus vyresniame amžiuje, yra tikimybė, kad kriptoje 15 palaidota A. Koščicaitė-Šemetienė.

Kripta 16. Palaidojimas suardytas, medinis karstas suiręs, rasta drabužių liekanų. Kriptoje pastebėta keletas pokranijinio skeleto dalių. Skeleto fragmentai greičiausiai priklauso suaugusiam vyresnio amžiaus vyrui. Nei patvirtinti, nei paneigti, kad kriptoje palaidotas asmuo ir yra tas, kurio vardas, pavardė bei gimimo / mirties datos iškaltos lentelėje ant šios kriptos sienos, nėra pagrindo.

Kripta 17. Palaidojimas suardytas, medinis karstas suiręs, rasta drabužių liekanų. Išlikę pokranijinio skeleto fragmentai, kurie greičiausiai priklauso suaugusiai jaunai moteriai. Pagal turimus duomenis galima teigti, jog Antanas Šemeta (1806–1850), kuriam skirta ant kriptos sienos buvusi lentelė, palaidotas ne šioje kriptoje.

Kripta 18. Palaidojimas suardytas, aptiktos metalinio surūdijusio sarkofago liekanos, rasta drabužių liekanų. Kriptoje rasti mažiausiai 6 asmenų palaikų fragmentai. Kriptos viduje matyti 6 kaukolės: 2 suaugusių moterų (vienoje iš kaukolių pakauškaulio srityje išlikę plaukų fragmentai), 1 vyresnio amžiaus suaugusios moters (?), 2 suaugusių vyrų (?) bei 1 vaiko. Taip pat rasta pokranijinio skeleto fragmentų. Užfiksuotas vienas gyvulio šlaunikaulio fragmentas. Nei patvirtinti, nei paneigti, kad kriptoje palaidotas asmuo ir yra tas, kurio vardas, pavardė bei gimimo / mirties datos iškaltos lentelėje ant šios kriptos sienos, nėra pagrindo.

Kripta 19. Palaidojimas suardytas, medinis karstas suiręs, rasta drabužių liekanų. Aptikti žmogaus skeleto fragmentai greičiausiai priklauso 2 suaugusiems asmenims – moteriai ir vyrui. Ant blauzdikaulio ir šlaunikaulio (vyro?) pastebėta ryški osteoartrozė. Negalima atmesti galimybės, kad kriptoje palaidota moteris, kuriai skirta lentelė buvo pritvirtinta prie sienos.

Kripta 20. Palaidojimas apardytas, gerai išlikęs metalinis sarkofagas. Pro sarkofage esančius plyšius žmogaus skeleto dalių nepastebėta.

Kripta 21. Palaidojimas suardytas, medinis karstas visiškai suiręs, išlikę audinio fragmentai. Pastebėta keletas pokranijinio skeleto dalių, kurios greičiausiai priklauso vyresnio amžiaus suaugusiai moteriai.

Kripta 22. Palaidojimas suardytas, karstas medinis, rasta drabužių fragmentų. Užfiksuoti kaukolės ir pokranijinio skeleto fragmentai greičiausiai priklauso vyresnio amžiaus suaugusiai moteriai. Asmuo prieš mirtį nebeturėjo dantų, šlaunikaulio distaliniame gale pastebėta ryški osteoartrozė.

Kripta 24. Žmonių palaikų neužfiksuota, tačiau rastas sukneždintas metalinis sarkofagas.

Tarp pavienų kaulų, rastų ne kriptose (su-

rinktų iki kriptų atidengimo), nustatyti kelių individų kaukolės ir pokranijinio skeleto fragmentai. Minimalus individų skaičius – 3 (2 suaugusios moterys ir 1 vaikas). Rasta keletas gyvulių kaulų.

Vilnius, Bokšto g. 6

(R. Jonaičio 2011 m. tyrimai).

2011 m. buvo tęsiami plataus masto Bokšto g. 6 archeologiniai tyrimai, kurių metu į VU MF pristatyta 112 registruotų palaidojimų (datuojamų XIII–XV a. pradžia) antropologiniams tyrimams. Atlikus analizę, skeletinė medžiaga saugoma VU MF. Daugumoje palaidojimų (103 iš 112) nustatyta po vieną individą. Palaidojimuose identifikuoti ne mažiau kaip 122 asmenys: 79 suaugę ir 43 jaunesni (neišgyvenę bent jau 20 m.) ir 1 nenustatyto amžiaus individas. 75 pavyko nustatyti lytį: 36 vyrai ir 39 moterys. Taip pat užfiksuoti 1 suaugusio spėjamo vyro (?) palaikai. 2011 m. atvežtoje suardytų kapų medžiagoje nustatytas mažiausiai 91 individas: 62 suaugę ir 29 jaunesni (neišgyvenę bent jau 20 m.) asmenys. Medžiagoje nustatyta nemažai įvairių patologijų. Pirmą kartą Bokšto g. 6 (2006–2011 m.) medžiagoje pastebėta galima amputacija – kape 231 palaidoto jauno suaugusio vyro kairė pėda dėl nežinomų priežasčių greičiausiai buvo amputuota. Apskritai, remiantis preliminariais rezultatais, reikia pastebėti būdingą didelį traumatingumą tiriamoje medžiagoje. Išskirtinesnių traumų tipai: neatstatyti peties išnirimai (kapai 280, 364), galvos traumos (kapai 231, 287, 351, 360), gaktikaulio lūžimas (kapas 280), raktikaulių lūžimai (kapai 287, 336, 371) ir kt. Taip pat paminėtini diagnozuoti du lėtinio osteomielito atvejai (kapai 362, 373). Kaip ir ankstesniais tyrimų metais, 2011 m. užfiksuotas labai aukštas *Cribra Orbitalia* atvejų skaičius. Tokie rezultatai gana pagrįstai perša išvadą, kad ilgalaikė anemija, skorbutas ir kitos negandos buvo labai dažna vaikystės sąlyga XIII–XV a. pradžios Vilniuje. Žemiau pateikiamas detalesnis įdomesnės patologijos atvejų sąrašas.

Koridorius 3. Patalpa 4. *Kapas 287* (po skersine siena, ŠV dalis). Kaukolė ir skeletas. Vyras, 35–45 m. Sugijęs įspaustinis lūžimas kaktikaulyje, sugijęs kairiojo raktikaulio diafizės lūžimas, kairiojo blauzdikaulio periostitas ir distalinio galo artritiniai pokyčiai.

Plotas 2. Perkasa 22 / 19. *Kapas 231.* Kaukolė ir skeletas. Vyras, 40–45 m. Sugijusi muštinė žaizda dešiniame momenkaulyje, *Cribra Orbitalia* kairėje akiduobėje, ryškūs įvairių sąnarių degeneraciniai pakitimai, dešiniojo alkūnkaulio pseudoartrozė, dešiniojo stipinkaulio periostitas, *myositis ossificans* dešiniojo žastikaulio deltinėje šiurkštumoje, sugijęs kairiojo penkto pirštakaulio distalinio galo lūžimas.

Perkasa 22. *Kapas 291.* Kaukolė ir skeletas. Vyras, 45–50 m. *Cribra Orbitalia* kairėje akiduobėje, *myositis ossificans* dešiniajame žastikaulyje, ties deltine šiurkštuma, sugijęs dešiniojo pirmojo pirštakaulio proksimalinio galo lūžimas, įvairių sąnarių degeneraciniai pakitimai.

Kapas 294. Kaukolė ir skeleto fragmentai. Paauglys, 12 ± 2.5 m. *Cribra Orbitalia* kairėje akiduobėje, dešiniojo blauzdikaulio periostitas.

Plotas 4. Perkasa 18. *Kapas 279.* Kaukolė ir skeletas. Vyras, 30–40 m. *Cribra Orbitalia* abiejose akiduobėse, įvairių sąnarių degeneraciniai pakitimai, dešiniojo blauzdikaulio periostitas.

Kapas 280. Skeletas. Vyras, 50+ m. Kairiojo peties išnirimas ir dėl to susiję sąnarių artritiniai pokyčiai, sugijęs kairės pusės gakti-

kaulio lūžimas, Šmorlio mazgai krūtinės IV–XII ir juosmens I slanksteliuose, įvairių sąnarių degeneraciniai pakitimai.

Perkasa 24. *Kapas 314.* Kaukolė ir skeletas. Moteris, 45–55 m. *Cribra Orbitalia* abiejose akiduobėse, įvairių sąnarių degeneraciniai pakitimai, kaklo III ir IV slankstelių ankilozė.

Perkasa 25. *Kapas 303.* Kaukolė ir skeletas. Vaikas, 6 ± 2 m. *Cribra Orbitalia* abiejose akiduobėse, sukalkėjusios kraujosruvos kaukolės skliaute.

Kapas 307. Kaukolė ir skeletas. Vaikas, 6–8 m. *Cribra Orbitalia* kairėje akiduobėje, blauzdikaulių periostitas.

Kapas 321. Skeletas. Vyras, 20–35 m. Galima dešinės pėdos sugijusi amputacija.

Kapas 326. Skeleto fragmentai. Nenustatyta lytis, 20–35 m. Kairiojo blauzdikaulio periostitas, pėdos V piršto pirštakaulių ankilozė.

Kapas 330. Kaukolė ir skeleto fragmentai. Moteris, 35–40 m. *Cribra Orbitalia* dešinėje akiduobėje, sugijęs kairės pusės delno II pirštakaulio proksimalinio galo lūžimas, sugijęs kairiojo šonkaulio lūžimas, blauzdikaulių periostitas, įvairių sąnarių degeneraciniai pakitimai.

Kontrolinė tarp perkasų 23–25. *Kapas 331.* Skeleto fragmentai. Vyras, 35–40 m. Įvairių sąnarių degeneraciniai pakitimai, krūtinės III ir IV slankstelių ankilozė, sugijęs kairės pusės šonkaulio lūžimas.

Kapas 332. Kaukolės ir skeleto fragmentai. Vyras, 55+ m. Įvairių sąnarių degeneraciniai pakitimai, kaklo V ir VI slankstelių ankilozė, juosmens V slankstelio spondiliozė.

Kontrolinė tarp perkasų 21–24. *Kapas 333.* Kaukolė ir skeleto fragmentai. Vyras, 20–25 m. Labai ryškūs abiejų pusių alkūnių artritiniai pokyčiai.

Kapas 334. Kaukolė ir skeletas. Vyras, 25–30 m. *Cribra Orbitalia* abiejose akiduobėse, abiejų pusių blauzdikaulių ir šeivikaulių periostitas, sugijęs kairiojo šeivikaulio apatinio trečdalio lūžimas.

Kapas 336. Kaukolė ir skeletas. Vyras, 50+ m. *Cribra Orbitalia* abiejuose akiduobėse, sugijęs kairiojo raktikaulio diafizės lūžimas, *myositis ossificans* kairiajame žastikaulyje, ties deltine šiurkštuma, blauzdikaulių periostitas, Šmorlio mazgai krūtinės VII–IX slanksteliuose, krūtinės XI slankstelio kompresinis lūžimas, įvairių sąnarių degeneraciniai pakitimai.

Perkasa 26. *Kapas 341.* Kaukolės ir skeleto fragmentai. Vyras, 20–25 m. Blauzdikaulių ir šeivikaulių periostitas.

Kapas 347. Kaukolė ir skeletas. Moteris, 40–45 m. *Cribra Orbitalia* abiejose akiduobėse, įvairių sąnarių degeneraciniai pakitimai, blauzdikaulių, dešiniojo šeivikaulio periostitas, Šmorlio mazgai juosmens VI–XII ir I–III slanksteliuose, krūtinės X, XII ir juosmens II slankstelių kompresinis lūžimas.

Kapas 349. Kaukolė ir skeletas. Vyras, 40–50 m. *Cribra Orbitalia* dešinėje akiduobėje, įvairių sąnarių degeneraciniai pakitimai, blauzdikaulių ir šeivikaulių periostitas, Šmorlio mazgai krūtinės VI–XII ir juosmens II–III slanksteliuose, potrauminė kairės alkūnės deformacija, dešinės pusės šonkaulių poūmis periostitas.

Kapas 351. Kaukolė ir skeletas. Vyras, 35–45 m. Sugijusi muštinė trauma dešiniajame kaktikaulyje, *Cribra Orbitalia* abiejose akiduobėse, įvairių sąnarių degeneraciniai pakitimai, blauzdikaulių periostitas, Šmorlio mazgai krūtinės VII–XII ir juosmens I–III slanksteliuose.

Perkasa 27. *Kapas 359.* Kaukolė ir skeleto fragmentai. Moteris, 30–35 m. Ryški *Cribra*

Orbitalia abiejose akiduobėse, abiejų blauzdikaulių periostitas.

Kapas 360. Kaukolė ir skeletas. Vyras, 45–55 m. Sugijusi muštinė žaizda kairiame momenkaulyje, *Cribra Orbitalia* dešinėje akiduobėje, įvairių sąnarių degeneraciniai pakitimai, Šmorlio mazgai krūtinės VI–XII ir juosmens I–II slanksteliuose.

Kapas 362. Kaukolė ir skeleto fragmentai. Moteris, 20–30 m. *Cribra Orbitalia* kairėje akiduobėje, abiejų šlaunikaulių ir blauzdikaulių lėtinis sklerozuojantis osteomielitas.

Kapas 364. Kaukolė ir skeletas. Vyras, 50+ m. Dešiniojo peties išnirimas, įvairių sąnarių degeneraciniai pakitimai, Šmorlio mazgai krūtinės VII–XII ir juosmens II–IV slanksteliuose, blauzdikaulių periostitas, sugijęs kairės rankos pirštakaulio lūžimas.

Kapas 367. Kaukolė ir skeletas. Vyras, 40–50 m. *Cribra Orbitalia*, kairiojo alkūnkaulio periostitas ir sugijęs vidurinio trečdalio lūžimas, kairiojo šlaunikaulio, blauzdikaulių, kairiojo šeivikaulio periostitas ir sugijęs apatinio trečdalio lūžimas, įvairių sąnarių degeneraciniai pakitimai.

Kapas 368. Kaukolė ir skeletas. Moteris, 35–40 m. *Cribra Orbitalia* abiejose akiduobėse, blauzdikaulių ir šeivikaulių periostitas.

Kapas 371. Kaukolė ir skeletas. Vyras, 45–55 m. *Cribra Orbitalia* abiejose akiduobėse, sugijęs kairiojo raktikaulio diafizės lūžimas, įvairių sąnarių degeneraciniai pakitimai, Šmorlio mazgai krūtinės VIII ir XII slanksteliuose.

Kapas 373. Skeletas. Vyras, 25–35 m. Kairiojo žastikaulio alkūnės deformacija (greičiausiai potrauminė), dešiniojo blauzdikaulio lėtinis sklerozuojantis osteomielitas, kairiojo blauzdikaulio periostitas, kairiojo šeivikaulio aktyvus periostitas, Šmorlio mazgai krūtinės IX–XI slanksteliuose.

Kapas 378. Kaukolės ir skeleto fragmentai. Moteris, 40–50 m. Delno I pirštakaulio ryški osteoartrozė, įvairių sanarių degeneraciniai pakitimai, blauzdikaulių periostitas.

Vilnius, Klaipėdos g. 7A

(V. Kliaugaitės 2011 m. tyrimai).

Atlikta vizuali palaikų lyties ir amžiaus diagnostika pagal visuotinai priimtas metodikas, detaliai įvertinta patologija, nustatytas minimalus individų skaičius ir, jei įmanoma, galima lytis ir amžius.

Perkasa 20 (*pavieniai žmonių kaulai; gylis apie 1 m*). Kaukolės skliauto 16 fragmentų. Nenustatytos lyties individas iki 20 m. Patologija: anemija – kraujosruvos požymiai kairės pusės akiduobėje (*cribra orbitalia*). Prisimaišę gyvulių kaulų.

Perkasa 21 *(gylis nuo paviršiaus iki 0,4 m).* Identifikuotas suaugusio žmogaus apatinis žandikaulis. Moteris (?), per 40 m. Prisimaišę gyvulių kaulų.

Perkasa 22 *(gylis 1,6–2 m).* Identifikuotas suaugusio žmogaus apatinis žandikaulis. Moteris (?), per 40 m.

Perkasa 32 (*prie rūsio sienos, maišytas sluoksnis*). Identifikuotas vieno individo kairės pusės momenkaulis. Suaugęs vyras (?), per 20 m.

Vilnius, Mindaugo g. 27

(I. Vaškevičiūtės 2011 m. tyrimai).

Tęsiant ankstesnių metų Mindaugo g. 27 archeologinius tyrimus, rasti dar 34 palaidojimai (preliminariai datuojami XVII–XVIII a.). Analizė atlikta VU MF, palaikai atiduoti perlaidoti. Nustatyti mažiausiai 38 asmenų palaikai. Tik 2 palaidojimuose identifikuota daugiau negu vienas asmuo. Tirtoje medžiagoje 23 suaugę ir 15 jaunesnių (neišgyvenę bent jau 20 m.) individų. Nustatyta 20 asmenų lytis: 14 moterų ir 8 vyrai. Taip pat identifikuotas dar 1

spėjamas vyras (?). Patologiškai išsiskiria kape 157 palaidotas vyro skeletas, liudijantis ilgalaikes rimtas sveikatos problemas: pažeistą kairiojo klubo sąnarį (šlaunikaulio galvutės epifizės poslinkis) ir iš to išplaukiančius judėjimo pokyčius ir kitas pasekmes. Kape 167, ankstyvoje vaikystėje mirusio vaiko skelete pastebėti požymiai, kurie galimai susiję su skorbutu. Preliminariai reikia pastebėti, kad tarp palaidotų suaugusiųjų dominuoja jaunesnio amžiaus individai. Taip pat atkreiptinas dėmesys į užfiksuotą didelį *Cribra Orbitalia* ir nespecifinio kaulų uždegimo pėdsakų paplitimą šioje medžiagoje. Taigi, 2011 m. analizės rezultatai neprieštarauja hipotezei, kad rasti asmenys buvo palaidoti istoriniuose šaltiniuose šioje teritorijoje minimose Vilniaus skurdžių kapinėse. Toliau pateikiamas įdomesnės patologijos atvejų sąrašas.

Kapas 148. Kaukolės ir skeleto fragmentai. Vyras (?), 20–25 m. *Cribra Orbitalia* dešinėje akiduobėje, blauzdikaulių periostitas.

Kapas 157. Kaukolės ir skeleto fragmentai. Vyras, 40–45 m. Kairiojo blauzdikaulio periostitas, krūtinės X–XII slanksteliuose Šmorlio mazgai, kairės pusės šlaunikaulio galvutės epifizės deformacija.

Kapas 159. Kaukolės ir skeleto fragmentai. Moteris, 25–30 m. Blauzdikaulių periostitas, krūtinės X–XII slanksteliuose Šmorlio mazgai, kompresinis lūžimas krūtinės XI slankstelyje.

Kapas 160. Kaukolė ir skeletas. Vyras, 40–45 m. *Cribra Orbitalia* kairėje akiduobėje, blauzdikaulių periostitas, krūtinės V–XII slanksteliuose Šmorlio mazgai, degeneraciniai stuburo pakitimai.

Kapas 167c. Menki kaukolės fragmentai. Vaikas, 2 m. ± 8 mėn. Galimi skorbuto pėdsakai.

Kapas 171. Kaukolė ir skeletas. Vyras, 25–30 m. *Cribra Orbitalia* abiejose akiduobėse, blauzdikaulių ir šeivikaulių periostitas, krūtinės IV–IX slanksteliuose Šmorlio mazgai.

Kapas 173. Kaukolės ir skeleto fragmentai. Moteris, 25–30 m. *Cribra Orbitalia* abiejose akiduobėse (ypač ryški kairėje akiduobėje), blauzdikaulių periostitas.

Kapas 175. Kaukolė ir skeletas. Vyras, 25–30 m. Nevisai sugijęs dešiniojo raktikaulio lateralinės pusės lūžimas, krūtinės V–XI slanksteliuose Šmorlio mazgai.

Kapas 178. Kaukolė ir skeleto fragmentai. Moteris, 40–45 m. Kairiojo alkūnkaulio sugijęs apatinio trečdalio lūžimas, dešiniojo blauzdikaulio periostitas.

Vilniaus Žemutinė pilis

(P. Blaževičiaus 2004–2009 m. tyrimai).

Neužfiksuota ryškių patologijų.

2004. Plotas 11. *Kv. 24–32M–R.* Dešinės pusės žastikaulis. Žastikaulio galvos apimtis – 4,67 cm, visas žastikaulio ilgis – 32,2 cm. Vyras (?), daugiau kaip 20 m.

2007. Plotas į P nuo oficinos. *Kv. 11–25A–S.* Žmogaus kaklo I slankstelis (atlantas), kairės pusės suaugusio individo momenkaulio fragmentas; gyvulio slankstelis.

2009. Plotas į P nuo I oficinos. *Kv. 4–12L–Z.* Gyvulio šlaunikaulis.

Zubriai (Kalvarijos sav., O. Fediajevo 2011 m. tyrimai).

Perkasa 3. *Kv. 28–30A*. Kaukolės fragmentai. Moteris (?), 20–40 m.

Perkasa 24. *Kv. 13–14C–D*. Identifikuoti gyvulių kaulai.

Per 2011 m. sukaupta didelė dalis naujos antropologinės / bioarcheologinės informacijos iš viduramžių ir naujųjų laikų laidojimo objektų. Iš tirtų objektų moksline svarba – ats-

kirais patologiniais atvejais ir bendra duomenų apimtimi – išsiskiria plataus masto Senamiesčio g. 72A (Panevėžys), tęstiniai Bokšto g. 6 ir Mindaugo g. 27 (Vilnius), Kretingos senkapio tyrimai. Panevėžio kapinių bioarcheologinių tyrimų rezultatai suteikė unikalių duomenų apie pirmuosius Panevėžio gyventojus ir juos supusią aplinką. Atsižvelgiant į tai, kad sąlyginai nedaug buvo žinoma apie kasdieninį senojo Panevėžio gyvenimą XVI–XVII a., surinkta gausi informacija suteikia duomenų tyrėjams. Iki 2011 m. (imtinai) Bokšto g. 6 archeologinių tyrimų metu sukaupta ypač vertinga antropologinė medžiaga – ankstyviausia, didžiausia saugomų skeletų kolekcija iš viduramžių Vilniaus miesto teritorijos (452 palaidojimai), datuojama XIII–XV a. pradžia. Kretingos senkapio tyrimų duomenys papildo ir suteikia vertingos naujos informacijos apie Lietuvos Didžiosios Kunigaikštystės laikotarpio kaimo gyventojų gyvenimą ir mirtį. Mindaugo g. palaidojimai – informacijos šaltinis, leidžiantis analizuoti socialinio statuso faktoriaus reikšmę žmonių biologijai viduramžiais / naujaisiais laikais. Tačiau platesniems apibendrinimams reikia specialių studijų, apjungiančių ir ankstesnių metų tyrimų medžiagą bei pateikiančių istorinį kontekstą.

A Preliminary Anthropological Analysis of the 2011 Anthropological Material (Inhumations)

Including the material from disturbed graves, the total minimum number of remains analysed in 2011 was 976 individuals from inhumations and crypts. Material was examined from a total of 18 sites, dating to the 5th–19th centuries. The skeletons were identified and documented using standard procedures. For destroyed burials, only a group identification (the minimum number of individuals and their probable age and sex) was made. The report presents a brief description of the sites. Some details of the analysis results provide new information or supplement already known information about the lifestyle of the communities that left the specific burial grounds. The scientifically most valuable material was left in the Vilnius University Department of Anatomy, Histology, and Anthropology and is available for further analysis. The rest was returned for reburial. The report presents a short review of the material.

The larger analysed sites include burials in Panevėžys, Vilnius (two sites), and Kretinga. The largest number of individuals (skeletons from 252 registered graves) was from the earliest cemetery in Panevėžys (16–17th century). Various pathologies were found in this collection, such as several cases of tuberculosis, syphilis, osteomyelitis, diffuse idiopathic skeletal hyperostosis, and ankylosing spodylitis. Additionally, the high prevalence of *Cribra Orbitalia* and trauma is notable. In summary, 452 burials were found at the Bokšto St. 6 burial site (13–15th century) during 2006–2011, including 112 graves in 2011. The analysis of the 2011 material again revealed numerous cases of *Cribra Orbitalia*, which may possibly be related to malnutrition and a high infectious load. In addition, numerous trauma cases were also found. Several types of trauma should be noted: the amputation of the left foot, two dislocated shoulders, four cases of healed skull fractures, etc. This unique material will be analysed further. The excavation at Mindaugo St. 27 continued in 2011 (34 burials; 17–18th century). The pathological analysis revealed

that these individuals, as in previous years, were characterized by numerous cases of *Cribra Orbitalia* and a high frequency of periosteal lesions. Based on the preliminary results, the adult age at death distribution was biased towards young individuals. Consequently, the results are in concordance with the historical records, which suggest that poor people were buried in this site. Finally, the data from Kretinga Cemetery (45 burials; 16th–17th century) is an important supplement for the analysis of Lithuanian rural populations in historical times. Additional general conclusions about a specific site, region, or period, however, should be the subject of a further, more detailed analysis that includes data from earlier excavations and takes into account the entire archaeological and historical context.

Rimantas Jankauskas,
Justina Kozakaitė,
Agnius Urbanavičius

Preliminarūs 2011 m. archeologinių tyrimų antropologinės medžiagos tyrimų rezultatai (degintiniai palaidojimai)

Per 2011 m. sezoną ištirta gausi 2011 m. archeologinių tyrimų ir iki tol neanalizuota ar neskelbta ankstesnių metų tyrimų antropologinė medžiaga iš degintinių palaidojimų. Iš viso tirta 10 objektų degintinių palaidojimų medžiaga. Atlikta vizuali palaikų lyties ir amžiaus diagnostika: lytis buvo nustatoma pagal kokybinius skeleto lytinio dimorfizmo rodiklius. Amžius buvo nustatomas remiantis kaukolės siūlių sukaulėjimu (skirstant į kategorijas iki 40 m. ir daugiau kaip 40 m.), dantų šaknų formavimusi (vaiko amžiaus kategorijos), ilgųjų kaulų epifizių sukaulėjimu (20+ m.) ir slankstelių apofizinių žiedų sukaulėjimu (25+ m.). Minimalus individų skaičius nustatytas pagal maksimalų identifikuojamų kaulo anatominių elementų išlikimą. Žemiau pateikiama trumpa medžiagos charakteristika, apibūdinant kaulinės medžiagos išlikimą bei kitas ypatybes.

Apuolės kapinynas

(Skuodo r., Z. Baubonio 2001 m. tyrimai).

Degintų kaulų spalva kreminė, nors pavieniai elementai yra tamsiai raudonos spalvos; fragmentai gana stambūs, 2–4 cm. Tai nurodo trumpą, tačiau intensyvų degimą (temperatūra dažniausiai siekia 500–700 °C). Svoris – 407 g. Kaukolės skliauto, ilgųjų kaulų diafizių bei epifizių, slankstelių, šonkaulių ir rankos pirštakaulių fragmentai. Minimalus individų skaičius – du: daugiau kaip 20 m. moteris (?) ir per 40 m. nenustatytos lyties individas.

Bajorų kapinynas (Trakų r.,

V. Vaitkevičiaus 2009–2011 m. tyrimai).

Degintų kaulų spalva šviesiai kreminė, pavieniai elementai pilkos spalvos. Tai liudija tolygų degimą aukštoje – 800 °C ir didesnėje, temperatūroje (didelė laužavietė). Kaulinė medžiaga ypač fragmentiška.

Plotai 1–4, 19–28, *Kv. 13/21, Kv. 10/22, Kv. 19/20, Kv. 24/25.* Pavyko identifikuoti mažiausiai 3 individus: moterį (20–40 m.), vyrą (20–40 m.) ir vaiką. Kiti individai: per 40 m., iki 20 m., vaikas iki 10 m., vaikas iki 5 m., vaikas 1 m. ± 4 mėn., vaikas 9 ± 3 mėn.

Šioje analizėje pateikti preliminarūs tirtos medžiagos rezultatai. Tolesnė analizė ir išvados bus įmanomi, kai bus atlikti visi Bajorų