XIII. Archeologinės medžiagos tyrimai
Archaeological Material Analyses

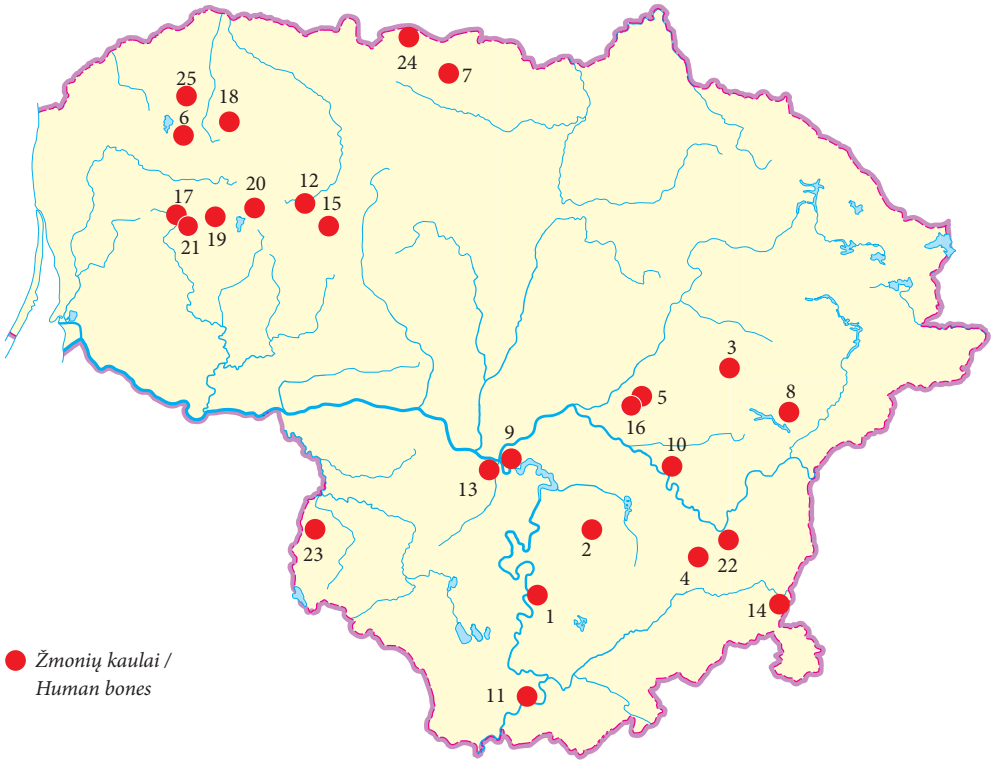

1. *Alytus*
2. *Bajorai*
3. *Baltadvaris*
4. *Bedugnė*
5. *Gaiciūnai*
6. *Jogaudai*
7. *Joniškis*
8. *Jutonys*
9. *Kaunas*
10. *Kernavė*
11. *Liškiava*
12. *Markūniškė*
13. *Marvelė*
14. *Paūdronys*
15. *Perkūniškė*
16. *Rakaučizna*
17. *Rietavas*
18. *Telšiai*
19. *Tverai*
20. *Varniai*
21. *Vatušiai*
22. *Vilnius*
23. *Virbalis*
24. *Žagarė*
25. *Žemaičių Kalvarija*

Justina Kozakaitė,
Mantas Daubaras,
Agnius Urbanavičius,
Rimantas Jankauskas

Preliminarūs 2012 m. archeologinių kasinėjimų antropologinės medžiagos tyrimų rezultatai

Po 2012 m. archeologinių tyrinėjimų sezono VU MF ištirta apie 606 asmenų palaikai iš griautinių palaidojimų (iš 26 paminklų) ir 38 – iš degintinių palaidojimų (iš 7 paminklų). Medžiaga išvalyta, konservuota, identifikuota ir dokumentuota. Atlikta vizuali palaikų lyties ir amžiaus diagnostika pagal visuotinai priimtas metodikas, detaliai įvertinta patologija ir dantų būklė, duomenis surašant į specialias osteologines ir dantų būklės formas. Mokslinės informacijos požiūriu vertingiausia medžiaga saugoma katedros saugyklose ir prieinama tolesniems detalesniems tyrimams, likę palaikai palaidoti. Žemiau pateikiama trumpa medžiagos charakteristika apibūdinant kaulinės medžiagos išlikimą bei ryškiausią patologiją. Atlikta suardytų kapų grupinė identifikacija, nustatant minimalų individų skaičių, jų galimą lytį ir amžių.

Geležies amžius

DEGINTINIAI KAPAI

Alytaus šilas, kapinynas (Alytaus r., G. Petrausko 2012 m. tyrimai).

Degintų kaulų spalva yra pilka arba balta; kauliniai fragmentai nedideli, deformuoti, iki 1 cm dydžio (visiška kremacija – liko tik mineralizavęsi kaulai). Tai liudija tolygų degimą aukštoje – 800 °C ir didesnėje temperatūroje.

Daug prisimaišiusių stambių (iki 4 cm), prastai degtų gyvulių kaulų – fragmentai yra tik apanglėję arba gelsvų / tamsiai rudų atspalvių. Degimo temperatūra pasiskirsčiusi netolygiai; ji galėjo siekti 200–400 °C.

Tirta medžiaga iš ploto 1 kv. 2–3A, 2B, 4B, 2–5C, 1–5D, 1–4E ir duobės 1. Pagal identifikuotus fragmentus galima spręsti, kad kaulai bent vieno vyresnio nei 30 m. individo

Bajorai, kapinynas (Elektrėnų sav., V. Vaitkevičiaus 2012 m. tyrimai).

Atlikta vizuali palaikų analizė. Degintiniai kaulai iš plotų 1, 1–4, 2 ir 28. Daugiausia identifikuoti kaukolės skliauto, dantų šaknų ir ilgųjų kaulų diafizių fragmentai.

Plotai 1–4. MIS – 3 (pagal amžiaus grupes): 20–40 m. moteris (?), vaikas ir nenustatytos lyties individas iki 30 m.

Plotas 1. Nenustatytos lyties, per 20 m. individas.

Plotas 2. Beveik visi kaulai dėl aukštos degimo temperatūros yra mineralizavęsi (t. y. baltos spalvos), jų fragmentai yra itin smulkūs ir maži (iki kelių mm). Tai liudija tolygų degimą aukštoje – 800 °C ir didesnėje temperatūroje (didelė laužavietė); tai visiškai mineralizuoja bei stipriai deformuoja kaulą (kaulas maksimaliai susitraukia iki 25 %). Atsižvelgiant į kasinėjimuose suskirstytus kvadratus, pabandyta atskirti pavienius identifikuojamus elementus pagal lytį ir amžių:

Kv. 2A. Vaikas nuo 9 mėn. iki 1 m. (± 4 mėn.).

Kv. 3A. Nenustatytos lyties, per 20 m. individas.

Kv. 5A. Nenustatytos lyties, 20–40 m. individas.

Kv. B. Nenustatytos lyties ir amžiaus suaugęs individas ir vaikas.

Kv. 4B. Nenustatytos lyties, daugiau kaip 25 m. amžiaus individas.

Plotas 28. Kaulai yra prasčiau išdegę: spalvos vyrauja nuo šviesiai pilkos iki kreminės (degimo teperatūra siekė 550–800 °C). Kaulų fragmentai yra stambesni (iki 1,5 cm). Gilesniuose sluoksniuose rasti kaulai buvo visiškai perdegę. Atsižvelgiant į kasinėjimuose suskirstytus kvadratus, pabandyta atskirti pavienius identifikuojamus elementus pagal lytį ir amžių:

Kv. 3A. Nenustatytos lyties, per 20 m. amžiaus individas ir vaikas.

Kv. A4. Paauglys ir vaikas.

Kv. 3B. MIS – 3. Du nenustatytos lyties 20–25 m. ir daugiau kaip 30 m. individai bei vaikas.

Kv. 4B. Nenustatytos lyties, per 20 m. individas ir vaikas.

Baltadvaris, pilkapynas (Molėtų r., B. Dakanio 2002 m. tyrimai).

Pilkapis 2, *kapas*. Kremuoti kaulai yra šviesiai kreminės spalvos, nors pavieniai fragmentai apanglėję. Stambiausi fragmentai yra iki 5 cm (vidutinis dydis – 2–3 cm). Moteris (?), per 40 m.

Bedugnė, kapinynas (Trakų r., G. Petrausko 2012 m. tyrimai).

Degintų kaulų spalva balta, kauliniai fragmentai nedideli, deformuoti, iki 1 cm (visiška kremacija). Tai liudija tolygų degimą aukštoje – 800 °C ir didesnėje temperatūroje (didelė laužavietė).

Šurfas 1, *kv. 1–3; duobė 1;* ***šurfas 2; radimvietė A.*** Kaukolės skliauto fragmentai, kaktikaulio akiduobinė dalis, apatinio žandikaulio fragmentas, ilgųjų kaulų diafizių fragmentai, slankstelio sąnarinio paviršiaus, klubakaulio fragmentas. Suaugęs individas.

Jutonys, pilkapynas (Molėtų r., R. Šmigelsko 2012 m. tyrimai).

Palaikai pristatyti įvairaus dydžio plastikiniuose paketuose su archeologo žymėmis. Naudojantis šiuo skirstymu atliktas palaikų tyrimas.

Kapas 1. Bendras svoris 2434 g. Palaikai 25–40 m. moters. Kūnas kremuotas nevienodoje temperatūroje: galva, kaklas, dešinys dilbis patyrė žemesnės temperatūros poveikį (buvo laužavietės paviršiuje). Moteris buvo 7–8 mėnesį nėščia (rasti vaisiaus ilgųjų kaulų fragmentai). Kartu su žmogaus kaulais rasta paukščio (vištos) ir kiaulės kaulų (įkapių ar šermenų likučiai?).

Kapas 2. Bendras svoris 475 g. Kaulai visiškai ir tolygiai perdegę, vietomis – geležies apnašos. Palaikai 7–12 m. vaiko. Kūnas kremuotas gana didelėje laužavietėje, kurioje buvo pasiekta aukšta (daugiau kaip 800 °C) temperatūra. Kaulai iš laužavietės surinkti ne visi.

Kv. 13F. Vaikas (?).

Kv. 10H. Vaikas.

Kv. 13I. Vaikas.

Kv. 7J. Moteris ar vaikas.

Kv. 9J. Suaugęs.

Kv. 14J. Kūdikis.

Kv. 12M, kapas 4. Suaugęs.

Marvelė, kapinynas (Kauno m., M. Bertašiaus 2007 ir 2011 m. tyrimai).

2007 m. medžiagą sudaro didelis kiekis degintinių palaikų. Bendras jų svoris – 10,779 kg, didžiausi fragmentai siekia 2–4 cm. Degintų kaulų spalva vyrauja nuo juodos / tamsiai pilkos iki gelsvos (degimo temperatūra siekia apie 300–550 °C); pavieniai fragmentai yra baltos spalvos (t. y. jie yra visiškai perdegę). Ilgųjų kaulų diafizių, kaukolės skliauto fragmentai ir dantys. Pavyko identifikuoti mažiausiai tris individus: vyrą (?), moterį (?) ir vaiką. Individų amžius, remiantis dantų šaknų susiformavimu ir siūlių sukaulėjimu, siekia 20–40 m, o vaiko – 3 m. ± 12 mėn.

2011 m. tyrinėjimų medžiagą sudaro trijų

kapų degintiniai kaulai ir atsitiktiniai taip pat degintiniai kaulai. Kapų 1530 ir 1531 kaulai yra baltos spalvos, kauliniai fragmentai nedideli, iki 1 cm (visiška kremacija). Tai liudija tolygų degimą aukštoje – 800 °C ir didesnėje temperatūroje (didelė laužavietė). Kapo 1540 kaulai yra rudos / pilkos spalvos – degimas vyko 300–400 °C temperatūroje.

Kapas 1530. Svoris – 380 g. Remiantis siūlių sukaulėjimu – individas 20–40 m.

Kapas 1531. Svoris – 70 g. Remiantis slankstelių apofizinių žiedų sukaulėjimu – individas daugiau kaip 25 m.

Kapas 1540. Svoris – 632 g. Remiantis slankstelių žiedų sukaulėjimu ir siūlių sukaulėjimu – individas 30–40 m.

Atsitiktiniai. Svoris – 4 g. Degintinių kaulų spalva yra balta. Pavieniai ilgųjų kaulų diafizių fragmentai.

Žemaičių Kalvarija, kapinynas (Plungės r., B. Dakanio 2002 m. tyrimai).

Plotas 1, *kv. 1–3A, 6A, 2B*. Smulkūs ir neidentifikuojami fragmentai, kaukolės skliauto fragmentai, ilgųjų kaulų fragmentai, liemens kaulų fragmentai, rankos pirštakaulių ir riešakaulių fragmentai. Bent vienas asmuo – vaikas.

Plotas 2, *kv. 2–4A*. Itin plonas kaukolės skliauto fragmentas (kūdikis). Kiti kaulų fragmentai yra kreminės spalvos, nors pavieniai pasitaiko ir juodos (labai prastai išdegę stambesni fragmentai), identifikuota kaukolės skliauto dalis – siūlės iki galo nesukaulėjusios (20–40 m.), dubenkaulio didžiosios sėdimosios įlankos fragmentas (vyras?), ilgųjų kaulų diafizių fragmentai.

Pavieniai radiniai 2. Neidentifikuojami smulkūs degintinių kaulų fragmentai. Įsimaišę gyvulių kaulai.

Kapas po asfaltu. Kremuotų kaulų spalva labai įvairi: pavieniai fragmentai yra kreminės, šviesiai kreminės, tamsiai rudos ar mėlynos / pilkos spalvų. Tai nurodo nevienodą degimo temperatūrą ir galimai sumaišytus kelių individų kaulus (pvz., kaukolės skliauto kaulai yra nevienodų spalvų ir atspalvių). Identifikuoti kaukolės skliauto fragmentai, ilgųjų kaulų diafizių fragmentai, proksimaliniai rankos pirštakaulių fragmentai, kaklo slankstelio dalis (apofizinis žiedas prikaulėjęs – daugiau kaip 25 m.).

GRIAUTINIAI KAPAI

Alytaus šilas, kapinynas (Alytaus r., G. Petrausko 2012 m. tyrimai).

Plotas 1, *kv. 3A, 2B, 4B, 2C, 2–4D*. Gyvulių kaulų fragmentai, smulkaus žinduolio kaulai.

Bajorai, kapinynas (Elektrėnų sav., V. Vaitkevičiaus 2012 m. tyrimai).

Visi nedeginti kaulai yra iš ***ploto 28***. Jie yra smarkiai erodavę, todėl kai kurie fragmentai yra neidentifikuojami. Geriausiai išlikę dantys, pagal kurių nusidėvėjimo laipsnį ir buvo vertinamas amžius.

Kv. 3A. Vyras (?), 40–50 m.

Kv. 3B. Bent keturių individų palaikai (18–25, 30–40, 40–50, per 55 m.).

Kv. 4B. Moteris (?), 30–40 m.

Kurmaičiai, kapinynas (Kretingos r., A. Merkevičiaus 2010 m. tyrimai).

Kapas 1. Kaukolė ir postkranijinio skeleto fragmentai. Paauglys, 15 m. ± 30 mėn.

Kapas 2. Kaukolė ir postkranijinio skeleto fragmentai. Vaikas, 7 m. ± 24 mėn.

Kapas 3. Erodavę abiejų blauzdikaulių ir šeivikaulių fragmentai. Nenustatytos lyties ir amžiaus individas.

Kapas 4. Erodavęs dešinės pusės šlaunikaulio fragmentas. Nenustatytos lyties ir amžiaus individas.

Šurfas 1, *kaulai į Š nuo kapo 1*. Kairės pusės mentės ir žastikaulio diafizės fragmentai.

Marvelė, kapinynas (Kauno m., M. Bertašiaus 2011 m. tyrimai).

Didelė dalis osteologinės medžiagos yra fragmentiška ar paveikta erozijos.

Kapas (?) Kaukolė ir postkranijinio skeleto fragmentai. Vyras (?), 40–50 m.

Kapas (?) Kaukolės skliauto fragmentai. Vyras (?), per 40 m.

Kapas (?) Viršutinio ir apatinio žandikaulių fragmentai. Vyras (?), per 30 m.

Kapas 1529. Dešinės ir kairės pusių smilkinkaulių, apatinio žandikaulio kairės pusės fragmentai. Nenustatytos lyties 40 m. individas.

Kapas 1532. Apatinio žandikaulio fragmentai. Vaikas, 6 m. ± 24 mėn.

Kapas 1534. Viršutinio / apatinio žandikaulių ir postkranijinio skeleto fragmentai. Vaikas, 12 m. ± 30 mėn.

Kapas 1535. Kaktikaulio fragmentas ir smilkinkaulio kairės pusės piramidės dalis. Nenustatytos lyties 20–40 m. individas.

Kapas 1536. Kaukolės ir postkranijinio skeleto fragmentai. Moteris (?), 40–50 m.

Kapas 1537. Kaukolės fragmentai. Vyras (?), per 50 m.

Kapas 1538. Kaukolės skliauto fragmentai, dantys. Nenustatytos lyties daugiau kaip 30 m. individas.

Kapas 1539. Dešinės ir kairės pusių smilkinkaulių fragmentai, dantys. Nenustatytos lyties daugiau kaip 30 m. individas.

Kapas 1541. Išlikę tik dantų fragmentai. Nenustatytos lyties 10–20 m. individas.

Kapas 1542. Pieniniai dantys. Vaikas, 18±6 mėn.

Kapas 1543. Dešinės ir kairės pusių smilkinkaulių fragmentai, dilbio kaulų diafizių fragmentai, dantys. Nenustatytos lyties per 20 m. individas.

Kapas 1544. Dešinės ir kairės pusių smilkinkaulių fragmentai, dantys. Nenustatytos lyties daugiau kaip 40 m. individas.

Kapas 1545. Kaukolė. Vyras, 30–40 m.

Kapas 1546. Dantų fragmentai. Vaikas, 3 m. ± 12 mėn.

Kapas 1547. Kaukolės ir postkranijinio skeleto fragmentai. Vyras (?), per 20 m.

Kapas 1548. Kaukolės fragmentai. Moteris (?), per 50 m.

Kapas 1549. Viršutinio ir apatinio žandikaulio erodavę fragmentai. Nenustatytos lyties per 30 m.

Kapas 1550. Kaukolė ir postkranijinio skeleto fragmentai. Moteris, daugiau kaip 50 m. Patologija: atlanto okcipitalizacija (kaklo pirmojo slankstelio suaugimas su kaukole).

Kapas 1554. Pakauškaulio fragmentai. Nenustatytos lyties, per 20 m.

Kapas 1555. Kaukolės ir postkranijinio fragmentai. Vyras, 30–40 m. Patologija: kaklo V–VII slankstelių nežymūs osteofitai.

Kapas 1556. Kairės ir dešinės pusių smilkinkaulių fragmentai, dantys. Nenustatytos lyties 20–30 m. individas.

Kapas 1557. Dešinės pusės apatinio žandikaulio fragmentas. Nenustatytos lyties daugiau kaip 50 m. individas.

Kapas 1561. Kaukolės fragmentai. Nenustatytos lyties 20–30 m. asmuo.

Kapas 1562. Kaukolės ir slankstelių fragmentai. Vyras (?), per 40 m.

Kapas 1563. Kaukolės ir postkranijinio skeleto fragmentai. Vyras, per 40 m.

Kapas 1564. Kaukolės fragmentai. Moteris (?), per 40 m.

Kapas 1565. Krūminių dantų fragmentai. Nenustatytos lyties daugiau kaip 30 m. asmuo.

Kapas 1566. Krūminių dantų fragmentai. Nenustatytos lyties daugiau kaip 30 m. asmuo.

Kapas 1567. Kaukolė. Moteris (?), 18–20 m.

Kapas 1568. Apatinis žandikaulis. Paauglys, 15 m. ± 36 mėn.

Kapas 1572. Pieniniai dantys. Vaikas, 3 m. ± 12 mėn.

Kapas 1573. Kaukolė ir postkranijinio skeleto fragmentai. Vaikas, 3 m. ± 12 mėn. Patologija: kairės pusės akiduobės *cribra orbitalia* (anemijos pėdsakai).

Kapas 1574. Kaukolės ir postkranijinio skeleto fragmentai. Moteris, per 50 m. Patologija: krūtinės I ir II slankstelių spondilioartrozė.

Kapas 1575. Kaukolės fragmentai. Vaikas, 2 m. ± 8 mėn.

Kapas 1576. Kaukolė ir postkranijinis skeletas. Vyras, 40–50 m. Patologija: 1) įspaudinis lūžis šokikauliniame blauzdos sąnaryje; 2) Šmorlio mazgai ant krūtinės VI–VIII slankstelių.

Kapas 1578. Kaukolė ir postkranijinis skeletas. Moteris, 20–25 m. Patologija: abiejų akiduobių *cribra orbitalia* (anemijos požymis).

Kapas 1578A. Ilgųjų kaulų diafizių fragmentai ir pieniniai dantys. Vaikas, 2 m. ± 8 mėn.

Kapas 1581. Pakauškaulio ir smilkinkaulių fragmentai. Nenustatytos lyties, daugiau kaip 40 m. Patologija: lėtinė uždegiminė reakcija ant pakauškaulio kryžinės pakylos.

Kapas 1584. Kaukolės skliauto fragmentai. Nenustatytos lyties, daugiau kaip 30 m.

Kapas 1586. Kaukolė. Vyras, per 50 m.

Kapas 1587. Kaukolė ir postkranijinio skeleto fragmentai. Vyras, 30–40 m.

Pašatrijys, piliakalnis (Telšių r., M. Daubaro 2012 m. tyrimai).

Kapas 1. Kaukolė ir postkranijinis skeletas. Moteris, 50–55 m. Patologija: 1) cista ant pakauškaulio kryžinės pakylos; 2) dešinės pusės dubenkaulio ir kryžkaulio ankilozė (*sacroileitis*); 3) abiejų blauzdikaulių ir šeivikaulių periostitas; 4) kaklo VII ir krūtinės I slankstelių spondilioartrozė.

Kapas 2, individas 1. Kaukolės fragmentai ir postkranijinis skeletas. Vyras, 20–25 m. Patologija: krūtinės VI–VII ir X slankstelių lankų perimortalinės kirstinės žaizdos.

Kapas 2, individas 2. Kaukolė ir postkranijinio skeleto fragmentai. Vyras, per 50 m. Patologija: 1) sugijęs kairiojo blauzdikaulio lūžimas distaliniame trečdalyje ir lokalizuotas osteoperiostitas (ties lūžimo vieta); 2) abiejų šeivikaulių sugijęs lūžimai: dešinės pusės proksimalinė dalis, kairės – distalinis trečdalis; 3) juosmens I–III slankstelių kūnų destrukcija (tuberkuliozė?).

Kapas 3. Kaukolė ir postkranijinio skeleto fragmentai. Paauglys, 15–17 m.

Kapas 4. Kaukolė ir postkranijinis skeletas. Vyras, 40–45 m. Patologija: 1) sugijęs dešinės pusės žastikaulio chirurginio kaklo lūžimas; 2) dešinės pusės alkūnkaulio distalinio trečdalio sugijęs lūžimas; 3) Šmorlio mazgai ant krūtinės VII, X ir XI slankstelių; 4) krūtinės X slankstelio kompresinis lūžimas; 5) abiejų alkūnės ir riešo sąnarių osteoartritas; 6) dešinės pusės dilbio proksimalinė dalis yra netipiškos anatomijos, pastebimi kaulo absorbcijos židiniai; 7) abiejų pusių riešakaulių ankilozė; 8) abiejų pusių šokikaulių ir kulnakaulių ankilozė bei dalies pėdos pirštakaulių ankilozė; 9) dešinės ir kairės pusės šlaunikaulių ir blauzdikaulių pažengęs osteoartritas. Galima įtarti reumatinio pobūdžio ligą.

Kapas 5, individas 1. Kaukolė ir postkranijinis skeletas. Vyras, 20–25 m. Patologija: dešinės pusės apatinio žandikaulio perimortalinis lūžimas.

Kapas 5, individas 2. Kaukolės fragmentai ir postkranijinis skeletas. Vaikas, 7 m. ± 24 mėn.

Kapas 5, individas 3. Kaukolės fragmentai ir postkranijinis skeletas. Vaikas, 3 m. ± 12 mėn.

Patologija: abiejose akiduobėse – anemijos pėdsakai (*cribra orbitalia*).

Kapas 5, individas 4. Kaukolės fragmentai ir postkranijinis skeletas. Vyras, 35–40 m. Patologija: 1) dešinės pusės smilkinkaulio lanko kirstinė nesugijusi žaizda; 2) dešinės pusės apatinio žandikaulio lūžimas (*butterfly fracture*); 3) kairės pusės raktikaulio sugijęs lūžimas; 4) kaklo III–VII slankstelių spondilioartrozė, juosmens IV–V slankstelių osteochondrozė, juosmens V slankstelio spondiliolizė.

Viduramžių ir naujųjų laikų griautiniai kapai

Gaiciūnai, senkapis (Ukmergės r., I. Vaškevičiūtės 2012 m. tyrimai).

Kapas 1. Postkranijinio skeleto fragmentai. Nenustatyta lytis, per 20 m.

Kapas 2. Kaukolė ir postkranijinis skeletas. Naujagimis, 0±2 mėn.

Kapas 3. Kaukolė ir postkranijinis skeletas. Vyras, 40–45 m. Patologija: 1) didelis viršutinio žandikaulio odontogeninis abscesas ties kandžiais ir iltiniu dantimis; 2) dešinės pusės blauzdikaulio distalinio galo sugijęs lūžis ir diafizės *periostitas* (nespecifinis antkaulio uždegimas); 3) dešinės pusės šeivikaulio sukalkėjusi kraujosruva; 4) krūtinės VIII–XII ir juosmens I–V slankstelių *osteofitozė* (osteofitai – kaulinės išaugos, atsirandančios žmogui senstant, dėl fizinio krūvio ir kt.).

Kapas 4. Kaukolės ir postkranijinio skeleto fragmentai. Moteris, 40–45 m. Patologija: abiejų blauzdikaulių ir šeivikaulių diafizių aktyvus periostitas, abiejų padikaulių I aktyvus periostitas.

Kapas 5. Kaukolės ir postkranijinio skeleto fragmentai. Vaikas, 1 m. ± 4 mėn. Patologija: abiejų momenkaulių ties lambdine siūle porėtumas bei abiejų akiduobių sukalkėjusios kraujosruvos; išvada – *skorbutas* (dėl vitamino C trūkumo mityboje).

Kapas 6. Kaukolės ir postkranijinio skeleto fragmentai. Kūdikis, 9±3 mėn.

Kapas 7. Kaukolė ir postkranijinis skeletas. Moteris, 35–40 m. Patologija: 1) dešinės pusės blauzdikaulio *osteoperiostitas* (nespecifinis antkaulio ir kaulo uždegimas); 2) juosmens IV–V slankstelių osteofitai.

Kapas 8. MIS, remiantis kaukolės išlikimu – 2: 1) vyras, 20–25 m. (pagrindinis skeletas); 2) kūdikis, 9±3 mėn. Patologija: 1) pakauškaulio ties vidine kryžine pakyla *meningitui* būdingi pokyčiai; 2) abiejų akiduobių *cribra orbitalia* (anemijos požymis); 3) kairės pusės raktikaulio petinio trečdalio *myositis ossificans* (sukalkėjęs raumuo; dažniausiai pasireiškia po trauminio epizodo); 4) abiejų blauzdikaulių diafizių periostitas.

Perkasa III, *kv. 4–5/A–B, 30 cm gylis*. Identifikuoti pavieniai pėdos kaulai.

Jogaudai (Lankos Laukas), kapinynas (Plungės r., B. Dakanio 2007 m. tyrimai).

Kapas 1. Kaukolė ir postkranijinio skeleto fragmentai. Vaikas, 4 m. ± 12 mėn. Patologija: abiejų akiduobių *cribra orbitalia* (anemijos požymis).

Kapas 2 („kario kapas“). Kaukolė ir postkranijinis skeletas. Vyras, 30–35 m.

Žmogaus (partizano) užkasimo liekanos (kitus paėmė policija). Smulkūs šonkaulių fragmentai.

Joniškis, Žemaičių g. (B. Dakanio 2008 m. tyrimai).

Dvigubo (?) suardyto kapo dalis. Dviejų asmenų kaukolės. Identifikuota: dvi moterys po 20–30 m.

Kaunas, Šv. Jurgio Kankinio bažnyčia (M. Bertašiaus 2011 m. tyrimai).

Kapas 1. Pokranijinis skeletas. Prisimaišę kitų individų kaulų. MIS – 3:

1) vaikas, 5–8 m. (pagrindinis); 2) moteris, daugiau kaip 30 m.; 3) naujagimis, 0±2 mėn.

Kapas 2. Kaukolė ir pokranijinio skeleto fragmentai. Prisimaišę kitų individų kaulų. MIS – 2: 1) moteris, 40–45 m. (pagrindinis); 2) fragmentiška vaiko kaukolės skliauto dalis (amžius nenustatytas).

Kapas 3. Nedideli kaukolės skliauto fragmentai. Naujagimis, 0±2 mėn.

Kapas 4. Kaktikaulis. Vaikas, 0–4 m. Patologija: abiejose akiduobėse – anemijos pėdsakai (aktyvi *cribra orbitalia* – vaikas mirė sirgdamas mažakraujyste).

Kapas 5. Kaukolė ir pokranijinis skeletas. Prisimaišę kitų individų kaulų. MIS – 2: 1) vyras, 30–35 m. (pagrindinis); 2) paauglys, 16–18 m. Patologija: 1) vyrui sugijęs dešinės pusės nosies lūžimas; 2) abiejų blauzdikaulių diafizių periostitas.

Kapas 6. Kaukolė ir pokranijinis skeletas. Moteris, 40–45 m. Patologijos: juosmens I–III slankstelių osteofitai (osteochondrozės požymiai); apatinio žandikaulio abscesas ties kairės pusės centriniu kandžiu (karieso komplikacija).

Kapas 7. Pokranijinio skeleto fragmentai. Moteris, 30–35 m. Patologija: abiejų dubenkaulių ir kryžkaulio ankilozė (*sacroiliitis*) (reumatoidinio pobūdžio liga).

Kapas 8. Kaukolė ir pokranijinis skeletas. Vyras, daugiau kaip 55 m. Patologija: 1) osteomos (gerybiniai navikai) ant viršutinio žandikaulio ir kairės pusės momenkaulio („*button*“ osteoma); 2) alkūnkaulio vidurio diafizės sugijęs lūžimas su lokalizuotu periostitu (aplink lūžimo vietą); 3) abiejų blauzdikaulių ir šeivikaulių diafizių periostitas; 4) entezopatijos (klubakaulio skiauterės, sėdynkaulio, šlaunikaulio didžiojo gūbrio); 5) žymi stuburo osteofitozė, krūtinės V ir VII slankstelių kompresiniai lūžimai, krūtinės IX–XI slankstelių spondilioartrozė, juosmens I–V slankstelių osteochondrozė; 6) visų ilgųjų kaulų, riešakaulių, delnakaulių, čiurnakaulių, padikaulių, pirštakaulių sąnarinių paviršių osteoartritiniai pokyčiai (osteoporozė?). Senyvo amžiaus vyras greičiausia turėjo metabolinį sindromą (buvo nutukęs, turėjo II tipo cukrinį diabetą), sisteminę sąnarių patologiją dėl nusidėvėjimo (osteoartrozė – maudė sąnarius, sustingimas rytais), kita patologija (osteoporozė – kaulinio audinio išretėjimas) sietinas su senyvu amžiumi ir nedideliu fiziniu aktyvumu.

Kapas 9. Kaukolė ir pokranijinis skeletas. Prisimaišę kitų individų kaulų. MIS – 5: 1) vyras, 30–35 m. (pagrindinis); 2) naujagimis, 0±2 mėn.; 3) vaikas (nenustatyto amžiaus); 4) vyras, 30–35 m.; 5) nenustatytos lyties 35–40 m. Patologija: 1) sugijusi dešiniojo kaktikaulio kirstinė žaizda; 2) sugijęs kairiojo alkūnkaulio diafizės lūžimas; 3) dešiniojo blauzdikaulio periostitas, kairiojo blauzdikaulio osteoperiostitas; 4) juosmens III slankstelio lūžusi kairioji skersinė atauga, juosmens V slankstelio *spina bifida*.

Kapas 10. Kaukolė ir pokranijinis skeletas. Prisimaišę kito vaiko kaulo fragmentų. MIS – 2: 1) vaikas, 8 m. ± 24 mėn. (pagrindinis); 2) vaikas, 0–2 m. Patologija: aktyvus abiejų blauzdikaulių ir šeivikaulių periostitas, aktyvus kulnakaulių, šokikaulių, klubakaulių periostitas. Galimas skorbuto atvejis (?).

Kapas greta 10. Pokranijinio skeleto fragmentai. Vaikas, 3–5 m.

Kapas 11. Kaukolės fragmentai ir pokranijinis skeletas. Vaikas, 6 m. ± 24 mėn. Patologija: 1) dantų hipoplazija (sunki liga ar badavimo epizodas vaikystėje, pasireiškiantis nevisiškai mineralizuoti emaliu) ant viršutinio ir apatinio žandikaulių kandžių; 2) aktyvus

periostitas ant mentės peties, periostitas ant kairiojo stipinkaulio diafizės, periostitas ant abiejų šlaunikaulių, blauzdikaulių ir šeivikaulių diafizių; 3) kai kurių šonkaulių galų porėtumas ir išplatėjimas. Galimas skorbuto atvejis (?).

Kapas 12. Kaukolė ir pokranijinio skeleto fragmentai. Moteris, per 40 m.

Kapas 12A. Kaukolės ir pokranijinio skeleto fragmentai. Moteris (?), 45–50 m.

Kapas 13. Kaukolė ir pokranijinis skeletas. Vyras, 30–35 m. Patologija: kairiojo blauzdikaulio periostitas.

Kapas 14. Kaukolės ir pokranijinio skeleto fragmentai. Vyras, 40–45 m. Patologija: 1) dviejų kairės pusės šonkaulių sugiję lūžiai; 2) krūtinės III–XII slankstelių osteofitozė, XI ir XII slankstelių ankilozė (slankstelių suaugimas; potrauminė?), juosmens I slankstelio kairės pusės sąnarinio paviršiaus lūžis, masyvi juosmens I–V slankstelių osteofitozė.

Kapas 15. Kaukolė ir pokranijinis skeletas. Vyras, 20–25 m. Patologija: 1) abiejose akiduobėse – anemijos pėdsakai (*cribra orbitalia*); 2) abiejų šlaunikaulių bei blauzdikaulių diafizių periostitas; 3) Šmorlio mazgai ant krūtinės V–IX slankstelių.

Kapas 15. Pokranijinio skeleto fragmentai. Moteris, per 55 m. Patologija: 1) visų ilgųjų kaulų, riešakaulių, delnakaulių, čiurnakaulių, padikaulių, pirštakaulių sąnarinių paviršių osteoartritiniai pokyčiai; 2) juosmens I–V slankstelių osteochondrozė; 3) abiejų dubenkaulių ir kryžkaulio ankilozė (*sacroiliitis*). Galimas reumatinio pobūdžio susirgimas.

Kapas 15A. Kaukolės ir pokranijinio skeleto fragmentai. Naujagimis, 0±2 mėn. Patologija: vidiniame kaktikaulio paviršiuje matomi uždegimo pėdsakai, pleištakaulio porėtumas ir akytumas. Galimas skorbuto atvejis (?).

Kapas 16. Kaukolės ir pokranijinio skeleto fragmentai. Moteris (?), 20–25 m. Patologija: abiejose akiduobėse – anemijos pėdsakai (*cribra orbitalia*).

Kapas 17. Kaukolė ir pokranijinis skeletas. Vyras, 30–35 m. Patologija: 1) sugijusi kairiojo momenkaulio kirstinė žaizda (33x4 mm); 2) abscesas (16x16 mm) ant kairiojo viršutinio žandikaulio; 3) sugijęs šonkaulio krūtinkaulinio galo lūžimas.

Kapas 18. Kaukolė ir pokranijinis skeletas. Moteris, per 55 m. Patologija: 1) itin išryškėjęs viršutinio žandikaulio velenas (*torus maxillaris*) (anatominė variacija); 2) rankos ilgųjų kaulų, riešakaulių, delnakaulių, pirštakaulių sąnarinių paviršių osteoartritiniai pokyčiai; 3) visų kaklo slankstelių spondilioartrozė; juosmens slankstelių osteochondrozė.

Kapas 19. Kojos ilgųjų kaulų fragmentai. Naujagimis, 0 ± 2 mėn.

Kapas 20. Kaukolė ir pokranijinis skeletas. Vyras, 18–20 m.

Kapas 21. Kaukolė ir pokranijinio skeleto fragmentai. Vaikas, 5m. ± 16 mėn.

Kapas 22. Kaukolė ir pokranijinis skeletas. Vaikas, 9 m. ± 24 mėn. Patologija: visų dantų hipoplazija (sunki liga ar badavimo epizodas vaikystėje).

Kapas 23. Kaukolė ir pokranijinis skeletas. Vyras, 35–40 m. Patologija: viršutinio žandikaulio sinusitas.

Kapas 24. Kaukolė ir pokranijinis skeletas. Vyras, 35–40 m. Patologija: 1) sugijęs dešiniojo nosikaulio lūžimas; 2) Šmorlio mazgai ant krūtinės VI–IX slankstelių.

Kapas 25. Kaukolės fragmentai ir pokranijinis skeletas. Vaikas, 1 m. ± 4 mėn. Patologija: abiejose akiduobėse – anemijos pėdsakai (*cribra orbitalia*).

Kapas 26. Kaukolė. Vyras, per 30 m. Patologija: itin išryškėjęs viršutinio žandikaulio velenas (*torus maxillaris*) (anatominė variacija).

Kapas 27. Kaukolė. Moteris, per 50 m. Patologija: dešiniojo viršutinio žandikaulio sinusitas.

Kapas 28. Kaukolė ir pokranijinis skeletas. Vyras, 30–35 m. Patologija: itin išryškėjęs apatinio žandikaulio velenas (*torus mandibularis*). Prisimaišę kitų individų kaulų.

Kapas 29. Pokranijinio skeleto fragmentai. Lytis nenustatyta, per 30 m.

Kapas 30. Kaukolė ir pokranijinis skeletas. Vyras, 45–50 m.

Kapas 31. Kaukolės ir pokranijinio skeleto fragmentai. Naujagimis, 0±2 mėn. Patologija: 1) aktyvus periostitas, ryškus porėtumas ant pakauškaulio kryžinės pakylos, momenkaulio ir kaktikaulio vidinio paviršiaus; 2) naujas kaulo sluoksnis ant akiduobių; 3) neįprastas alkūnkaulio distalinio galo išplatėjimas ir kaulo porėtumas; 4) abiejų pusių šonkaulių vidinių paviršių uždegimo pėdsakai. Galimas skorbuto atvejis.

Kapas 32. Kaukolė ir pokranijinio skeleto fragmentai. Vyras, 25–30 m. Patologija: dešiniojo viršutinio žandikaulio sinusitas.

Kapas 33. Kaukolė. Prisimaišę kito vaiko kaulų. MIS – 2: 1) vaikas, 3 m. ± 12 mėn. (pagrindinis); 2) naujagimis, 0±2 mėn.

Kapas 34. Kaukolė ir pokranijinio skeleto fragmentai. Vyras, 50–55 m. Patologija: žymi visų slankstelių osteofitozė (osteochondrozės pėdsakai).

Suardyti kapai:

Virš kapo 16. Dešinės pusės padikauliai, šonkaulių fragmentai ir krūtinkaulis. MIS – 1 (per 30 m.).

Virš kriptos (1). MIS – 3 (dešinės pusės dubenkauliai). Pagal dubenkaulio morfologiją identifikuoti du vyrai (abu 30–40 m.) ir moteris (40–50 m.).

Virš kriptos (2). MIS – 3 (kairės pusės dubenkauliai). Pagal dubenkaulio morfologiją identifikuoti du vyrai (40–50 m.; 20–30 m.) ir vienas vyras (?) (18–20 m.).

Atsitiktiniai. MIS – 4 (dešinės pusės dubenkauliai). Pagal dubenkaulio morfologiją identifikuotas vyras (30–40 m.), du naujagimiai (0±2 mėn.). Pasitaikė dešinės pusės blauzdikaulis (vaikas, 0–1 m.). Prisimaišę gyvulių kaulų.

Atsitiktiniai. Virš ir aplink kapus 3 ir 15. Fragmentiški kaukolės ir pokranijinio skeleto kaulai. MIS – 2 (amžiniai skirtumai). Apatinis žandikaulis: moteris (?), per 55 m. (didelis dantų nusidėvėjimas, kariesas, išlikę tik kairės pusės du kapliai, iltinis bei dešinės pusės iltinis ir I krūminis). Šlaunikaulio diafizė – vaikas, 0–1 m. Patologija: slankstelių osteofitozė, osteochondrozė, krūtinės VI ir VII slankstelių ankilozė. Prisimaišę gyvulių kaulų.

Atsitiktiniai. V kraštas, VI perkasa. Fragmentiški kaukolės ir pokranijinio skeleto kaulai. MIS – 2 (amžiniai skirtumai). Kairės pusės dubenkaulis ir jo morfologija: vyras (?), 30 m. Apatinio žandikaulio fragmentas su dantimis: vaikas, 18 ± 6 mėn. Prisimaišę gyvulių kaulų.

Atsitiktiniai. Virš ir aplink, daugiau į R nuo kapų 10, 11, 13. MIS – 1 (dešinės pusės dubenkaulis). Pagal dubenkaulio morfologiją identifikuotas vyras (40–50 m.). Prisimaišę gyvulių kaulų.

Atsitiktiniai. Greta ir virš kapo 28. MIS – 4 (dešinės pusės žastikauliai ir apatinis žandikaulis). Nenustatytos lyties asmenys, visi per 30 m. Apatinis žandikaulis naujagimio (0±2 mėn.). Prisimaišę gyvulių kaulų.

Atsitiktiniai. Virš kapo 7. MIS – 3 (apatiniai žandikauliai). Pagal žandikaulio morfologiją

indentifikuotos dvi moterys (per 40 m. ir daugiau kaip 20 m.) bei kūdikis (6±3 mėn.). Prisimaišę gyvulių kaulų.

Atsitiktiniai. Prie kapų 29 ir 28. Itin fragmentiški kaulai. Nenustatytos lyties daugiau kaip 30 m. individas.

Atsitiktiniai. Greta kapo 11. Itin fragmentiški kaulai. MIS – 2 (kairės pusės gaktikaulio sąvarža ir kryžkaulis). Pagal gaktikaulio morfologiją moteris (?) (40–50 m.), kryžkaulį – vaikas (3–6 m.).

Atsitiktiniai. Prie kapų 32 ir 31. Itin fragmentiški suaugusio ir vaiko kaulai. Neidentifikuotos lyties per 50 m. individas ir naujagimis (0±2 mėn.).

Atsitiktiniai. Galerija. MIS – 2. Pagal apatinio žandikaulio morfologiją ir dantų nusidėvėjimą moteris (?), per 40 m. ir 18±6 mėnesių vaikas.

Perkasa bažnyčios Š pusėje. Permaišyti kapai (netoli kapų 31–33). Itin fragmentiški kaulai. MIS – 2 (kairės ir dešinės pusės dubenkauliai). Identifikuotas vyras (?) per 40 m. ir vaikas (0–1 m.). Patologija: kairės pusės padikaulio II sugijęs lūžimas.

Kernavė (Širvintų r., D. Baltramiejūnaitės 2012 m. tyrimai).

Dalis osteologinės medžiagos yra fragmentiška ar paveikta erozijos, dėl to galimi lyties ir amžiaus diagnostikos netikslumai.

Kapas 358. Kaukolės ir postkranijinio skeleto fragmentai. Nenustatytos lyties naujagimis.

Kapas 359. Kaukolės ir postkranijinio skeleto fragmentai. Vaikas, 18±6 mėn.

Kapas 360. Kaukolės ir postkranijinio skeleto fragmentai. Vaikas, 6 m. ± 24 mėn. Patologija: nežymi *cribra orbitalia* (anemijos ar skorbuto pėdsakai).

Kapas 361. Kaukolės ir postkranijinio skeleto fragmentai. Kūdikis, 9±3 mėn.

Kapas 362. Kaukolė, postkranijinio skeleto fragmentai. Vyras, 30–40 m.

Kapas 363. Kaukolės ir postkranijinio skeleto fragmentai. Vaikas, 18±6 mėn.

Kapas 364. Kaukolė, postkranijinis skeletas. Vyras, 50–55 m. Patologija: diseminuota idiopatinė skeleto hiperostozė (DISH): sukaulėjęs priekinis išilginis stuburo raištis, ryškūs osteofitai (krūtinės IX–X, juosmens II–IV slankstelių blokai), entezopatijos (sausgyslių prisitvirtinimo vietų sukalkėjimai); kaklo srities osteochondrozė, nežymi abiejų peties, dešiniojo alkūnės, kairiojo riešo, abiejų klubo, abiejų kelio, dešinės čiurnos sąnarių osteoartrozė, sugijęs blauzdikaulių periostitas.

Kapas 365. Postkranijinio skeleto fragmentai. Vyras, per 40 m. Patologija: sukaulėję stuburo tarpketeriniai, geltonieji raiščiai, sprendžiant iš išlikusių fragmentų – ir priekinis išilginis raištis (be osteofitų formavimosi) (stuburo išlikimas fragmentiškas), kaklo II–VI ir krūtinės I – juosmens V slankstelių blokai, kryžkaulio ir kairiojo klubakaulio (dešinysis neišlikęs) ankilozė. Bechterevo liga (reumatinio pobūdžio patologija). Nežymi visų stambiųjų sąnarių osteoartrozė.

Kapas 366. Kaukolė, postkranijinio skeleto fragmentai. Vaikas, nenustatyta lytis, 10 m. ± 30 mėn.

Kapas 367. Postkranijinio skeleto fragmentai. Vyras, 25–30 m.

Kapas 368. Kaukolė ir postkranijinis skeletas. Vyras, 25–30 m. Patologija: 1) kaktikaulio dešinėje pusėje, aukščiau *metopion,* sugijusi įspaustinė žaizda (54x32 mm); 2) kairės rankos dviejų delnakaulių ir vieno proksimalinio pirštakaulio sugijęs lūžimas; 3) Scheuermanno liga: kompresiniai krūtinės IV–VII, X ir juosmens II slankstelių mikrolūžimai, 4) Šmorlio mazgai (tarpslankstelinių diskų išvaržos) ant krūtinės

VII–IX, krūtinės XI – juosmens IV slankstelių; 5) tipinė juosmens IV slankstelio spondiliolizė; 6) juosmens V slankstelio visiška sakralizacija; 7) dešiniajame žastikaulyje osifikuojantis miozitas ties deltine šiurkštuma; 8) abiejų blauzdikaulių ir šeivikaulių sugijęs periostitas.

Kapas 369. Kaukolės ir postkranijinio skeleto fragmentai. Vaikas, 18±6 mėn.

Kapas 370. Kaukolės ir postkranijinio skeleto fragmentai. Moteris, 40–50 m.

Kapas 371. Kaukolės ir postkranijinio skeleto fragmentai. Vyras, 25–30 m. Patologija: 1) sugijęs kairiojo alkūnkaulio lūžimas; 2) gilus Šmorlio mazgas ant krūtinės XII slankstelio.

Kapas 372. Kaukolės ir postkranijinio skeleto fragmentai. Moteris, per 30 m. Patologija: sugijęs abiejų blauzdikaulių periostitas.

Kapas 373. Kaukolės ir postkranijinio skeleto fragmentai. Moteris, 40–50 m.

Kapas 374. Postkranijinio skeleto fragmentai. Vyras (?), per 20 m.

Kapas 375. Kaukolė ir postkranijinis skeletas. Moteris, 35–40 m. Patologija: kompresinis krūtinės XI slankstelio lūžimas, juosmens IV slankstelio osteochondrozė.

Kapas 376. Postkranijinio skeleto fragmentai. Vaikas, 6–7 m.

Kapas 377. Kaukolė, postkranijinio skeleto fragmentai. Vyras, 20–25 m.

Kapas 378. Kaukolės ir postkranijinio skeleto fragmentai. Moteris, per 55 m. Patologija: 1) abiejų peties, kairės alkūnės, abiejų klubų sąnarių osteoartrozė; 2) bendra skeleto osteoporozė; 3) sugijęs kairio šeivikaulio distalinio galo (šoninės kulkšnies) lūžimas.

Kapas 379. Kaukolė ir postkranijinis skeletas. Vyras, 40–45 m.

Kapas 380. Kaukolė ir postkranijinis skeletas. Vyras, 40–45 m. Patologija: Šmorlio mazgai ant krūtinės VI–VIII slankstelių.

Kapas 381. Kaukolė, postkranijinio skeleto fragmentai. Vyras, 35–40 m. Patologija: 1) nežymi abiejų peties ir klubo sąnarių osteoartrozė; 2) kompresinis juosmens II slankstelio lūžimas, juosmens III–V slankstelių uždegiminės kilmės blokas, IV slankstelio kompresija.

Kapas 382. Kaukolės ir postkranijinio skeleto fragmentai. Moteris, 30–35 m.

Kapas 383. Kaukolė, postkranijinio skeleto fragmentai. Moteris, 30–40 m.

Kapas 384. Kaukolė, postkranijinio skeleto fragmentai. Moteris, 25–30 m.

Kapas 385. Kaukolė ir postkranijinio skeleto fragmentai. Vaikas, 5 m. ± 16 mėn. Patologija: abiejų akiduobių *cribra orbitalia*.

Kapas 386. Postkranijinio skeleto fragmentai. Moteris (?), per 20 m.

Kapas 387. Kaukolės ir postkranijinio skeleto fragmentai. Naujagimis, 0±2 mėn.

Kapas 388. Kaukolės ir postkranijinio skeleto fragmentai. Moteris (?), 30–35 m. Patologija: abiejų akiduobių *cribra orbitalia*.

Suardytų kapų medžiaga. Suardytų palaidojimų kaulų rasta tiek bendruose plotuose, tiek ir kapų užpilduose. Ir bendruose plotuose, ir kapų užpilduose dominavo gyvulių kaulai; jie atrinkti zooarcheologinei analizei. Suardytų kapų palaidojimai – įvairaus amžiaus ir lyties individų; dėl jų fragmentiškumo MIS nenustatytas.

Liškiava, bažnyčios ir vienuolyno aplinka (Varėnos r., B. Dakanio 2007 m. tyrimai).

Šurfas 2. MIS, remiantis kaukolių išlikimu – 2. Identifikuota: 1) nenustatyto amžiaus vyras; 2) nenustatyto amžiaus moteris (?).

Šurfas 3. MIS, remiantis blauzdikaulių išlikimu – 3. Identifikuota: 1) moteris, per 40 m.; 2) vyras (?), daugiau kaip 40 m.

Markūniškė, senkapis (Kelmės r., B. Dakanio 1998 m. tyrimai).

Kapas 1. Kaukolė ir postkranijinis skeletas. Vyras, 30–35 m. Patologija: 1) juosmens I–V slankstelių itin masyvūs ir ryškūs osteofitai (kaulinės ataugos, išeinančios už sąnario ribų; dažniausiai siejamos su amžiaus pokyčiais); 2) juosmens III–IV slankstelių ankilozė; 3) kryžkaulio *spina bifida*.

Kapas 3. Kaukolė ir postkranijinis skeletas. Moteris, 18–20 m. Patologija: 1) abiejų akiduobių *cribra orbitalia* (anemijos požymis); 2) abiejų šlaunikaulių periostitas, abiejų blauzdikaulių ir šeivikaulių aktyvus periostitas ties distaliniais galais.

Paūdronys, senkapis (Šalčininkų r., M. Vitkūno 2012 m. tyrimai).

Didelė dalis osteologinės medžiagos yra fragmentiška ar paveikta erozijos.

Kapas 1. Kaukolės ir postkranijinio skeleto fragmentai. Vyras, 30–40 m.

Kapas 2. Erodavę kaukolės skliauto fragmentai. Nenustatytos lyties daugiau kaip 30 m. individas.

Kapas 3. Kaukolės fragmentas, krūminis dantis ir šlaunikaulio diafizės fragmentas. Nenustatytos lyties suaugęs (per 20 m.) individas.

Kapas 4. Kaukolė ir postkranijinis skeletas. Paauglys, 16–18 m. Patologija: 1) kairės akiduobės *cribra orbitalia* (anemijos požymis); 2) vidinės nosies ertmės *concha bullosa* (anatominė variacija; asmuo galėjo turėti nedidelių kvėpavimo sutrikimų).

Kapas 5. Kaukolė ir postkranijinis skeletas. Moteris, daugiau kaip 50 m. Patologija: 1) aiškūs sąnarių degeneraciniai amžiniai pokyčiai – daugiausiai fiksuojami pakitimai sąnariniuose paviršiuose (jų kontūrų pokyčiai); 2) visų slankstelių osteofitozė (masyviausi osteofitai – juosmens slanksteliuose); 3) juosmens III–V slankstelių osteochondrozė.

Kapas 6. Apatinis žandikaulis ir postkranijinio skeleto fragmentai. Vyras, 25–30 m. Patologija: Šmorlio mazgai ant krūtinės X ir XII slankstelių.

Kapas 7. Kaukolės ir postkranijinio skeleto fragmentai. Moteris, 30–35 m.

Kapas 8. Postkranijinio skeleto fragmentai. Moteris (?), 20–30 m.

Kapas 9. Apatinių galūnių kaulų fragmentai. Nenustatytos lyties 20–30 m. asmuo. Patologija: dešiniojo šokikaulio *osteochondritis dissecans* (sąnarinio paviršiaus fragmentacija dėl sutrikusio kraujo tiekimo; dažniausiai pasireiškia tos vietos maudimu ar skausmais).

Kapas 10. Kaukolės ir postkranijinio skeleto fragmentai. Moteris, 35–40 m.

Kapas 11. Kaukolės ir skeleto fragmentai. Vyras (?), 30–40 m.

Kapas 12. Kaukolės ir postkranijinio skeleto fragmentai. Vyras, per 50 m.

Kapas 13. Kaukolės ir postkranijinio skeleto fragmentai. Moteris, 40–45 m. Šalia rasti vaiko kaukolės bei dantų fragmentai. Vaiko amžius – 3 m. ± 12 mėn.

Kapas 14. Kaukolės ir postkranijinio skeleto fragmentai. Moteris (?), 20–30 m.

Kapas 15. Kaukolės ir postkranijinio skeleto fragmentai. Vyras (?), 30–40 m.

Kapas 16. Kaukolė ir postkranijinio skeleto fragmentai. Moteris, 25–30 m. Rastas ir vaiko dešinės pusės erodavęs šlaunikaulis. Vaiko amžius – apie 5 m.

Kapas 17. Kaukolės ir postkranijinio skeleto fragmentai. Vyras (?), 35–40 m.

Kapas 18. Postkranijinio skeleto fragmentai. Moteris (?), per 20 m.

Kapas 19. Kaukolės ir postkranijinio skeleto fragmentai. Paauglys, 15 m. ± 36 mėn.

Kapas 20. Kaukolės fragmentai. Vaikas, 8 m. ± 24 mėn. Patologija: kairės akiduobės *cribra orbitalia* (anemijos požymis).

Kapas 21. Kaukolė ir postkranijinio skeleto fragmentai. Moteris (?), 40–45 m.

Kapas 22. Kaukolė ir postkranijinio skeleto fragmentai. Vyras, 40–45 m.

Kapas 23. Kaukolės ir postkranijinio skeleto fragmentai. Vyras, daugiau kaip 50 m.

Kapas 24. Kaukolė ir postkranijinio skeleto fragmentai. Vyras, 45–50 m.

Kapas 25. Kaukolė ir postkranijinio skeleto fragmentai. Moteris, 30–35 m. Šalia moters kaukolės rastas ir vaiko pleištakaulis.

Kapas 26. Kaukolės ir postkranijinio skeleto fragmentai. Moteris, 45–50 m.

Kapas 27. Postkranijinio skeleto fragmentai ir krūminis dantis. Vyras (?), 30–40 m.

Kapas 28. Kaukolės ir postkranijinio skeleto fragmentai. Moteris (?), 25–30 m. Šalia rasti ir vaiko kaukolės skliauto fragmentai bei pieninių ir nuolatinių dantų užuomazgų fragmentai. Vaiko amžius – 3 m. ± 12 mėn.

Kapas 29. Kaukolė ir postkranijinis skeletas. Vyras, 45–50 m. Patologija: krūtinės XI ir XII slankstelių nežymūs osteofitai; juosmens III–V slakstelių išryškėję osteofitai.

Kapas 30. Postkranijinio skeleto fragmentai. Moteris, per 50 m.

Kapas 31. Kaukolė ir postkranijinis skeletas. Vyras, daugiau kaip 50 m. Patologija: 1) aiškūs amžiniai pokyčiai – daugiausiai fiksuojami pakitimai sąnariniuose paviršiuose (jų kontūrų pokyčiai); 2) kaklo I–VII slankstelių spondilioartrozė (pasireiškia kaklo skausmais).

Kapas 32. Postkranijinio skeleto fragmentai. Nenustatytos lyties per 30 m. asmuo.

Kapas 33. Kaukolė ir postkranijinis skeletas. Moteris, 25–30 m. Patologija: 1) kairės ir dešinės pusės viršutinių žandikaulių sinusų uždegimo požymiai (sinusitas); 2) kairės pusės blauzdikaulio diafizės periostitas.

Kapas 34. Kaukolė ir postkranijinis skeletas. Vyras, 25–30 m.

Kapas 35. Kaukolė ir postkranijinis skeletas. Moteris, 40–45 m. Patologija: 1) abiejų akiduobių *cribra orbitalia* (anemijos požymis); 2) nežymūs pokyčiai sąnariniuose paviršiuose; 3) Šmorlio mazgai ant krūtinės IV–X slankstelių; 4) išryškėję juosmens III–V slankstelių osteofitai.

Kapas 36. Kaukolė ir postkranijinis skeletas. Vyras, 45–50 m. Patologija: kairės pusės antrojo delnakaulio sugijęs lūžis.

Atsitiktiniai (perkasa 3). Nenustatytos lyties 30–40 m. asmuo.

Perkūniškė, kapinynas (Kelmės r., B. Dakanio 1999 m. tyrimai).

Kapas 1. Kaukolės ir postkranijinio skeleto fragmentai. Vaikas, 4 m. ± 12 mėn. Patologija: nenustatytos pusės šonkaulio nevisiškai sugijęs lūžis. Šalia pagrindinio vaiko skeleto rasti prisimaišę mažiausiai dar trijų individų palakai: 1) vyras, per 30 m.; 2) moteris, daugiau kaip 30 m.; 3) vaikas, 5–10 m.

Kapas 2. Kaukolė ir postkranijinis skeletas. Moteris, per 55 m. Patologija: 1) abiejų blauzdikaulių ir šeivikaulių periostitas; 2) ryškūs stuburo slankstelių pokyčiai: kaklo III–V slankstelių nežymūs osteochondrozės ir spondilioartrozės židiniai, žemiau, ypač juosmeninių slankstelių link, osteochondrozė ir spondilioatrozė tampa itin žymi ir išplitusi, individas turėjo jausti maudimą kaklo, krūtinės ir juosmens srityse; krūtinės I–III slankstelių Šmorlio mazgai.

Kapas 3. Kaukolė ir postkranijinis skeletas. Moteris (?), 16–18 m. Patologija: 1) kaklo II–III slankstelių įgimta ankilozė (suaugimas); 2) krūtinės VII slankstelio Šmorlio mazgai; 3) krūtinės VIII–XII slankstelių nespecifiniai kūnų uždegimai, panašūs į šaltąjį abscesą (tuberkuliuozės požymis?).

Rakaučizna, senkapis (Ukmergės r., P. Blaževičiaus 2012 m. tyrimai).

Kapas 1. Postkranijinio skeleto fragmentai. Vaikas, 2–5 m.

Kapas 2. Kaukolės ir postkranijinio skeleto fragmentai. Naujagimis, 0±2 mėn.

Kapas 3. Kaukolė ir postkranijinis skeletas. Vaikas, 11 m. ± 30 mėn. Patologija: abiejų akiduobių žymi *cribra orbitalia* (anemijos požymis).

Kapas 4. Kaukolė ir postkranijinio skeleto fragmentai. Mergaitė (pagal archeologinius radinius), 10 m. ± 30 mėn.

Kapas 5. Kaukolės ir postkranijinio skeleto fragmentai. MIS – 3: 1) vaikas, 4 m. ± 12 mėn. (pagrindinis skeletas); 2) naujagimis, 0±2 mėn; 3) nenustatyto amžiaus ir lyties suaugusio individo skeleto fragmentai.

Kapas 6. Moteris, 30–40 m. Patologija: abiejų akiduobių *cribra orbitalia*.

Kapas 7. Moteris, 30–35 m. Patologija: 1) aktyvus odontogeninės kilmės abscesas (pūlinys) ant dešinės pusės viršutinio žandikaulio, ties pirmuoju ir antruoju krūminiais dantimis; 2) krūtinės V–VI slankstelių Šmorlio mazgai; 2) krūtinės IX–XII ir juosmens I–II slankstelių osteofitai.

Kapas 8. Kaukolė ir postkranijinis skeletas. Vaikas, 3 m. ± 12 mėn. Patologija: abiejų akiduobių *cribra orbitalia*. Kairės akiduobės *cribra* yra aktyvi, t. y. vaikas mirė dar sirgdamas mažakraujyste.

Kapas 9. Moteris, 40–45 m. Patologija: 1) kairiojo alkūnkaulio vidurio diafizės sugijęs lūžis; 2) kairės pusės dilbio kaulų ir riešakaulių žymūs artritiniai pokyčiai, sietina su alkūnkaulio lūžiu, nes dešinės pusės dilbio ir riešo kauluose tokių pokyčių nėra; 3) abiejų blauzdikaulių diafizių periostitas; 4) kaklo V–VII, krūtinės XI–XII ir juosmens I–IV slankstelių osteofitai, juosmens V slankstelio ir kryžkaulio osteochondrozė; individas turėjo jausti maudimą kaklo, juosmens srityse.

Kapas 10. Kaukolė ir postkranijinis skeletas. Vyras, 45–50 m. Patologija: 1) kairės pusės žastikaulio proksimalinio trečdalio periostitas; 2) dešinės pusės dviejų šonkaulių sugiję lūžiai ties šonkaulių kaklais, taip pat kairės pusės dviejų šonkaulių sugiję lūžiai ties šonkaulių kaklais.

Kapas 11. Kaukolė ir postkranijinis skeletas. Vaikas, 3 m. ± 12 mėn. Patologija: abiejų akiduobių *cribra orbitalia*. Prisimaišę suaugusio individo kaklo slankstelių.

Kapas 12. Kaukolė ir postkranijinio skeleto fragmentai. Vaikas, 1 m. ± 4 mėn.

Kapas 13. Postkranijinio skeleto fragmentai. Vaikas, 3–6 m.

Kapas 14. Kaukolės ir postkranijinio skeleto fragmentai. Naujagimis, 0±2 mėn.

Kapas 15. Kaukolė ir postkranijinis skeletas. Vaikas, 5 m. ± 16 mėn. Patologija: abiejų akiduobių *cribra orbitalia*.

Kapas 16. Momenkaulių fragmentai. Naujagimis, 0±2 mėn.

Kapas 17. Vyras, 45–50 m. Patologija: dešinės pusės blauzdikaulio diafizės periostitas.

Kapas 18. Kaukolė ir postkranijinis skeletas. Vyras, 45–50 m. Patologija: 1) kairiojo šeivikaulio sugijęs lūžis; 2) kaklo III–IV slankstelių spondilioartrozė (artritiniai požymiai, pasireiškiantys maudimu), kaklo V–VII ir krūtinės I–VI slankstelių osteofitai.

Kapas 19. Dešinės pusės dubenkaulio ir šlaunikaulio fragmentai. Vaikas, 5–8 m.

Kapas 20. Kaukolė ir postkranijinis skeletas. Vaikas, 5 m. ± 16 mėn. Patologija: abiejų akiduobių *cribra orbitalia*.

Kapas 22. Kaukolės ir skeleto fragmentai. Vaikas, 2 m. ± 8 mėn.

Kapas 23. Kaukolė ir postkranijinis skeletas. Moteris, per 50 m. Patologija: abiejų akiduobių *cribra orbitalia*.

Kapas 24. Kaukolė ir postkranijinis skeletas. Moteris, 35–40 m. Patologija: 1) abiejų akiduo-

bių *cribra orbitalia*; 2) kairės pusės alkūnkaulio apatinio trečdalio lūžis su nežymia deformacija ir nespecifiniu uždegimu.

Kapas 25. Kaukolė ir postkranijinis skeletas. Vaikas, 3 m. ± 12 mėn.

Kapas 26. Kaukolė ir postkranijinis skeletas. Vyras, per 50 m. Patologija: 1) abiejų nosikaulių sugijęs lūžis; 2) kairiojo raktikaulio petinio galo dalinis lūžis; 3) šlaunikaulio kaklo lūžis su žymia deformacija ir artritiniais pokyčiais; 4) abiejų šlaunikaulių ir blauzdikaulių diafizių periostitas; 5) dešinės pusės dviejų šonkaulių sugiję lūžiai; 6) kaklo III–VII slankstelių osteochondrozė ir osteofitai, visų dvylikos krūtinės slankstelių osteofitozė (didėja ir masyvėja juosmens link), krūtinės VI–IX slankstelių spondilioartrozė, XI slankstelio Šmorlio mazgai, visų penkių juosmens slankstelių osteofitozė, V slankstelio keterinės ataugos sugijęs lūžis.

Kapas 27. Kaukolė ir liemens ašinio skeleto fragmentai. Moteris, 25–35 m. Patologija: 1) abiejų nosikaulių destrukcija, uždegiminiai procesai išplitę po visą nosies ertmę; 2) pokyčiai fiksuojami ir viršutinio žandikaulio gomuryje – porėtumas, ardymo požymiai; 3) ryški parodontozė.

Diagnozė: tretinis sifilis (*rhinopharyngitis mutilans*).

Kapas 28. Kairės pusė šlaunikaulis ir šeivikaulis. Vaikas, 1–3 m.

Suardyti kapai: MIS – 4: vienas suaugęs asmuo ir trys vaikai (nenustatyto amžiaus moteris (?), naujagimis (0±2 mėn.), du 3–6 m. ir 5–7 m. vaikai). Prisimaišę gyvulių kaulų.

Kv. 2–8/B–F. MIS – 3: vienas suaugęs individas (nenustatytos lyties, per 40 m.), naujagimis ir vaikas 5–7 m.)

Kv. 7/B–C. Smulkaus gyvūno kaulo fragmentas.

Kv. 7/D–E. Vaikas, 3–6 m.

Rietavas, bažnyčios šventorius (B. Dakanio 2009 m. tyrimai).

Šurfas 9. MIS, remiantis kairės pusės dubenkaulio išlikimu, – 2: moteris, per 50 m. ir vyras, daugiau kaip 30 m.

Telšiai, katedra (D. Kontrimo 2012 m. tyrimai).

Kapas 1. Kaukolės ir postkranijinio skeleto fragmentai. Vyras, 30–35 m.

Kapas 2. Kaukolė ir postkranijinio skeleto fragmentai. Vaikas, 1 m. ± 4 mėn.

Kapas 3. Kaukolės ir postkranijinio skeleto fragmentai. Vyras (?), per 30 m. Patologija: sugijęs dešinės pusės stipinkaulio ylinės ataugos lūžis.

Kapas 4. Postkranijinio skeleto fragmentai. Nenustatytos lyties individas, per 30 m.

Kapas 5. Kaukolės ir postkranijinio skeleto fragmentai. Moteris, 45–50 m. Patologija: 1) krūtinės XII ir juosmens I–V slankstelių osteofitai; 2) kairės pusės blauzdikaulio diafizės periostitas.

Kapas 6. Kaukolė ir postkranijinio skeleto fragmentai. Vaikas, 6±3 mėn.

Kapas 7. Kaukolės ir postkranijinio skeleto fragmentai. Vyras (?), 40–50 m. Patologija: 1) abiejų blauzdikaulių diafizių periostitas; 2) kairės pusės sugijęs vieno šonkaulio lūžis.

Kapas 8. Postkranijinio skeleto fragmentai. Vyras, 35–40 m.

Kapas 9. Postkranijinis skeletas. Moteris, 20–30 m. Patologija: abiejų blauzdikaulių periostitas.

Kapas 10. Kaukolės fragmentai ir postkranijinis skeletas. Vyras, 20–25 m. Patologija: aktyvūs besiformuojantys nespecifiniai uždegimai ir išplitę jų židiniai, užregistruoti ant dešinės mentės, vieno dešinės pusės šonkaulio ir aštuonių kairės pusės šonkaulių. Didžiausias išplitimas (su žymia destrukcija) užfiksuotas ant

kairės pusės klubo sąnario, ypač pažeidžia šlaunikaulio proksimalinę dalį, dubenkaulio gūžduobę ir jo klubakaulio dalį. Osteosarkoma (?).

Kapas 11. Postkranijinio skeleto fragmentai. Moteris, 25–30 m. Patologija: dešinės pusės blauzdikaulio diafizės periostitas.

Kapas 12. Kaukolė ir postkranijinio skeleto fragmentai. Vyras, 35–40 m. Patologija: 1) abiejų nosikaulių sugijęs lūžis; 2) dešinės pusės skruostakaulio sugijęs lūžis su nežymia deformacija.

Kapas 13. Kaukolė ir postkranijinis skeletas. Vyras, 45–50 m. Patologija: 1) kaktikaulyje nežymi įspaustinio lūžio žymė (apie 2,5x 2 cm), sukelta buku (?) įrankiu; 2) abiejų akiduobių *cribra orbitalia* (anemijos požymis); 3) kairės pusės viršutinio žandikaulio abscesas; 4) dešinės pusės blauzdikaulio *cista* (nepiktybinis navikas); 5) kairės pusės blauzdikaulio šokikaulinio sąnarinio paviršiaus mikrolūžis; 6) dešinės pusės šeivikaulio sukalkėjusi hematoma; 7) kairės pusės šokikaulio užpakalinio kulnakaulinio sąnarinio paviršiaus mikrolūžis; 8) abiejų laivakaulių šiurkštumų netipiška anatomija – avulsinis (?) lūžis (laivakaulio šiurkštumos vietoje tvirtinasi priekinio blauzdos raumens sausgyslė); 9) kaklo III–IV, krūtinės III–V ir VIII–X slankstelių spondilioartrozė, krūtinės VII–X slankstelių Šmorlio mazgai, krūtinės VI–XI slankstelių osteofitai.

Kapas 14. Kaukolė ir postkranijinis skeletas. Vyras, daugiau kaip 50 m. Patologija: 1) dešinės pusės alkūnkaulio diafizės ir distalinio galo aktyvus periostitas; 2) dešinės pusės vienas ir kairės pusės du sugiję šonakulių lūžiai; 3) visų krūtinės ir juosmens slankstelių osteofitozė, krūtinės IV–XII ir juosmens I slankstelių Šmorlio mazgai. Ryškūs amžiniai viso skeleto pokyčiai.

Kapas 15. Kaukolė ir postkranijinis skeletas. Vyras, 18–20 m. Patologija: 1) abiejų akiduobių pažengusi *cribra orbitalia*; 2) raktikaulio krūtinkaulinio galo pažengusi uždegiminė reakcija (visiška destrukcija); 3) krūtinės VI–XII ir juosmens I–II slankstelių Šmorlio mazgai.

Kapas 16. Kaukolė ir postkranijinio skeleto fragmentai. Vyras, 30–40 m. Patologija: kairės pusės nosies lūžis.

Kapas 17. Apatinio žandikaulio ir postkranijinio skeleto fragmentai. MIS – 2: 1) nenustatytos lyties individas, 40–50 m. (pagrindinis skeletas); 2) nenustatytos lyties ir amžiaus individas. Patologija: 1) krūtinės I–VIII slankstelių spondilioartrozė; 2) krūtinės IV–VI slankstelių ankilozė; 3) dešinės pusės blauzdikaulio diafizės periostitas.

Kapas 18. Kaukolė ir postkranijinis skeletas. Moteris, 30–35 m.

Kapas 19. Kaukolė ir postkranijinio skeleto fragmentai. Vyras, 20–30 m.

Kapas 20. Kaukolė ir postkranijinio skeleto fragmentai. Moteris, 40–50 m. Patologija: 1) kairės pusės stipinkaulio distalinio galo lūžis (*Colles* tipo); 2) kaklo III–VII ir krūtinės I–X slankstelių spondilioartrozė, kryžkaulio osteochondrozė.

Kapas 21. Kaukolės ir postkranijinio skeleto fragmentai. Moteris (?), 40–50 m. Patologija: juosmens I–V slankstelių osteofitai.

Kapas 22. Postkranijinio skeleto fragmentai. Vyras (?), per 30 m.

Kapas 23. Kaukolės ir šlaunikaulio fragmentai. Nenustatytos lyties individas, daugiau kaip 30 m.

Kapas 24. Kaukolės ir postkranijinio skeleto fragmentai. Moteris (?), per 40 m.

Kapas 25. Kaukolės ir postkranijinio skeleto fragmentai. Vyras, 18–20 m. Patologija: juosmens III–IV slankstelių Šmorlio mazgai.

Kapas 26. Kaukolė ir postkranijinis skeletas. Vyras, 40–45 m. Patologija: 1) abiejų blauz-

dikaulių periostitas; 2) krūtinės III–V ir X–XII bei juosmens I–II slankstelių Šmorlio mazgai.

Kapas 27. Kaukolė ir postkranijinio skeleto fragmentai. Vaikas, 11 m. ± 30 mėn.

Suardyti kapai:

MIS iš suardytų kapų – 75; iš jų 26 vyrai, 21 moteris ir 8 vaikai.

Šurfas 3. MIS, remiantis apatinių žandikaulių išlikimu, – 9. Lytis ir (ar) amžius nustatytas 5 individams: du vyrai 40–50 m., vienas vyras daugiau kaip 50 m., nenustatyto amžiaus moteris, 0–5 m. vaikas.

Šurfas 4. MIS, remiantis kairės pusės šlaunikaulių išlikimu, – 8. Nustatytas 7 individų amžius, lytis: du vyrai 40–50 m., dvi moterys per 50 m., vienas vyras 30–40 m., 5–10 m. vaikas.

Šurfas 5. MIS, remiantis apatinių žandikaulių išlikimu, – 4: du nenustatyto amžiaus vyrai, viena 20–30 m. moteris, vienas nežinomo amžiaus vaikas.

Šurfas 6. MIS, remiantis kairės pusės žastikaulio diafizės išlikimu, – 2. Vienas iš jų yra 40–50 m. vyras.

Šurfas 7. MIS, remiantis kairės pusės blauzdikaulio diafizės išlikimu, – 4: dvi nežinomo amžiaus moterys, 20–30 m. vyras ir 15–20 m. paauglys.

Šurfas 8. MIS, remiantis pakauškaulių išlikimu, – 4. Nustatytas 3 individų amžius, lytis – moterys: dvi 30–40 m., viena 20–30 m.

Šurfas 13. MIS, remiantis pakauškaulių išlikimu, – 5: trys vyrai – 40–50 m., per 50 m. ir nežinomo amžiaus, viena moteris, daugiau kaip 50 m., vienas vaikas 0–5 m.

Šurfas 14. MIS, remiantis kaukolės išlikimu, – 1: moteris, 20–30 m.

Šurfas 15. MIS, remiantis pavienių kaulų išlikimu, – 1. Tai 15–20 m. paauglys.

Šurfas 16. MIS, remiantis kairės pusės šlaunikaulio diafizės išlikimu, – 2: 30–40 m. ir nežinomo amžiaus moterys.

Šurfas 17. MIS, remiantis pakauškaulių išlikimu, – 2. Vienas iš jų yra 20–30 m. vyras.

Šurfas 18. MIS, remiantis dešinės pusės šlaunikaulių diafizių išlikimu, – 6. Nustatytas 4 individų amžius, lytis: du vyrai 30-40 m., dvi moterys, daugiau kaip 50 m.

Šurfas 22. MIS, remiantis pavieniais kaulais, – 1. Nenustatytos lyties ir amžiaus individas.

Į Š nuo kapo 16. MIS, remiantis pavieniais kaulais, yra vienas 30–40 m. vyras.

Plotas 2 *(tarp sienos ir pamato)*. MIS, remiantis kaktikaulių ir apatinių žandikaulių išlikimu, – 3: du vyrai ir viena moteris, kurių amžius nežinomas.

Virš ir šalia kapo 14. MIS, remiantis pavieniais kaulais, – 1.

Virš kapo 15. MIS, remiantis kairės pusės žastikaulių diafizių išlikimu, – 2. Vienas iš jų yra 15–20 m. paauglys.

Pavieniai. MIS, remiantis kairės pusės blauzdikaulių išlikimu, – 19. Nustatytas 11 individų amžius, lytis: du vyrai 20–30 m., du – per 50 m., dvi moterys 40–50 m., vienas vyras 30–40 m., kitas – 40–50 m., viena moteris 30–40 m., vienos amžius nenustatytas ir vienas 5–10 m. vaikas.

Telšiai, senosios kapinės (B. Dakanio 2003 m. tyrimai).

Kaukolės, dubens ir ilgųjų kaulų fragmentai. MIS, remiantis dešinės pusės dubenkaulių išlikimu, – 4: dvi moterys, 30–40 m. ir 18–20 m., du vaikai po 3–5 m.

Tverai (Rietavo r., 2004 m. B. Dakanio tyrinėjimai).

Kapas šalia bažnyčios šventoriaus. Kaukolės ir postkranijinio skeleto fragmentai. Vyras,

35–40 m. Patologija: dešinės pusės šlaunikaulio 1/3 distalinio galo periostitas.

Varniai, Šv. Apaštalų Petro ir Pauliaus bažnyčia, Žemaičių vyskupų kripta (Telšių r., D. Kontrimo 2012 m. tyrimai).

Kapas 1. Moteris (?), 30–40 m. Patologija: gerai sugijęs dešinės pusės blauzdikaulio medialinės kulkšnies lūžis, dešinės pusės blauzdikaulio ir šeivikaulio sugiję diafizių lūžiai. Prisimaišę kitų individų delnakaulių, padikaulių, šokikaulių.

Duobė 1. Sprendžiant pagal maksimalų vienvardžių dešinės pusės žastikaulių skaičių, MIS – 6. Pagal išlikusią kaukolę ir du apatinius žandikaulius identifikuoti du individai: 40–50 m. vyras ir 30–40 m. moteris. Patologija: 1) visų kaklo slankstelių spondilioartrozė (pasireiškia kaklo skausmais); 2) kaklo II–V slankstelių ankilozė; 3) krūtinės XI ir XII slankstelių DISH; 4) dešinės pusės blauzdikaulio visos diafizės periostitas.

Kapas 2. Moteris, daugiau kaip 50 m. Patologija: 1) abiejų akiduobių *cribra orbitalia* (anemijos požymis); 2) kairės pusės dubenkaulio ir kryžkaulio ankilozė (*sacroiliitis* – reumatoidinio pobūdžio liga); 3) šlaunikaulio kaklo sugijęs lūžis (ryški deformacija); 4) visų kaklo slankstelių spondilioartrozė, taip pat kaklo II–III slankstelių ankilozė, krūtinės VII ir XII slankstelių kompresiniai lūžiai; 5) visų juosmens slankstelių osteochondrozė (moteris turėjo jausti maudimą juosmens srityje). Skeletas itin gracilus. Fiksuoti ryškūs amžiniai pokyčiai – osteoartritas, osteoporozė, priešmirtinis dantų netekimas. Senyvo amžiaus moteris greičiausia turėjo sisteminę sąnarių patologiją dėl nusidėvėjimo (osteoartrozė – maudė sąnarius, sustingimas rytais), kita patologija – osteoporozė (kaulinio audinio išretėjimas) sietina su senyvu amžiumi ir nedideliu fiziniu aktyvumu.

Kapas 3. Skeletas išlikęs labai gerai. Kai kurios dalys dar išlikusios su minkštųjų audinių pavyzdžiais. Vyras, 45–50 m. Patologija: 1) apatiniame žandikaulyje trūksta vidurinių ir šoninių kandžių, kurie buvo iškritę gerokai prieš mirtį (dantų alveolės spėjo užsitraukti); 2) žymi slankstelių osteofitozė, ypač einant link juosmeninių (osteofitų daugėja, jie masyvėja; osteochondrozės požymis); 3) kaklo V–VII slankstelių spondilioartrozė.

Duobė 3. Sprendžiant pagal maksimalų dešinės pusės smilkinkaulių skaičių, MIS – 2. Identifikuoti du vyrai: 40–50 m. ir nenustatyto amžiaus. Patologija: dešiniojo blauzdikaulio diafizės periostitas.

Kapas 4. Sprendžiant pagal maksimalų kairės ir dešinės pusių pakauškaulių skaičių, MIS – 16. Iš jų 11 vyrų (4 – 40–50 m., 4 nenustatyto amžiaus, 2 per 50 m., vienas 20–30 m.), 3 moterys (dvi 30–40 m., viena 20–30 m.), du vaikai (5–10 m. ir 15–20 m.). Patologija: 1) vieno individo akiduobių *cribra orbitalia* (anemijos pėdsakai); 2) 16 juosmens slankstelių masyvūs osteofitai, 14 krūtinės slankstelių osteofitai, 3 krūtinės slankstelių Šmorlio mazgai; 3) 2 dešinės pusės blauzdikaulių osteoperiostitas ir vieno – periostitas, 5 kairės pusės blauzdikaulių periostitas, 2 – osteoperiostitas, 2 dešinės pusės šeivikaulių periostitas.

Duobė 4. Sprendžiant pagal maksimalų kairės pusės kaktikaulių skaičių, MIS – 2. Identifikuoti nenustatyto amžiaus vyras ir moteris.

Duobė 5. Sprendžiant pagal maksimalų apatinių žandikaulių skaičių, MIS – 27. Lytį ir amžių pavyko identifikuoti 26 individų. Iš jų 24 vyrai (dešimt 40–50 m., septyni 30–40 m., penki daugiau kaip 50 m., po vieną 18–20 m. ir 20–30 m.), viena 40–50 m. moteris, vienas 5–10 m. vaikas. Patologija: periostitas nustatytas 5 kairės pusės šlaunikauliams, 3 – dešinės pusės; 1 – kairės

pusės blauzdikauliui, 3 – dešinės pusės. Osteoperiostitas nustatytas kairės pusės stipinkauliui ir alkūnkauliui, 9 kairės pusės blauzdikauliams ir dar 9 dešinės pusės blauzdikauliams. Dviejų kairės pusės šeivikaulių lūžiai su pastebima deformacija. Abiejų šeivikaulių osteoperiostitas. Trijų kairės pusės šlaunikaulių masyvios entezės (raumenų tvirtinimosi vietos) ant didžiųjų gūbrių ir šiurkščiųjų linijų. Vieno kairės pusės šlaunikaulio *myositis ossificans* (sukalkėjęs raumuo; dažniausia pasireiškia po trauminio epizodo) po mažuoju gūbriu. Vieno kairės pusės šlaunikaulio kaklo sugijęs lūžis su ryškia deformacija: masyvus kaulinis darinys lūžio vietoje, pažengęs osteoartritas (sąnarinio paviršiaus porėtumas ir poliravimas). Vieno dešinės pusės šlaunikaulio vidurio diafizės sugijęs lūžis: deformacija ir žymus kaulo sutrumpėjimas 8,5 cm (lūžgaliai užėję vienas ant kito, poslinkis). Vieno individo kryžkaulio ir abiejų dubenkaulių ankilozė (*sacroiliitis*); abiejų dubenkaulių gūžduobių osteoartritas. Dviejų kryžkaulių *spina bifida*. Kairės pusės žastikaulio galvos išnirimas ir pažengęs osteoatritas (porėtumas ir poliravimas). Kairiojo alkūnkaulio osteoperiostitas. Dviejų kairės pusės blauzdikaulių sugiję diafizių lūžiai, vieno jų ryški deformacija: fiksuotas kaulo poslinkis, lūžgalių užėjimas vienas ant kito. Aplink lūžio vietas fiksuoti lokalizuoti osteoperiostitai. Keturių kairės pusės šonkaulių sugiję lūžiai. Krūtinkaulio ankilozė su pirmuoju šonkauliu. Kairės mentės sąnarinės duobės išnirimas. Kaklo slanksteliai: 34 turėjo spondilioartrozės požymius. Krūtinės slanksteliai: 25 juosmens slanksteliai buvo su tipiškais DISH požymiais; 11 jų turėjo Šmorlio mazgus; 12 –spondilioartrozę. Vieno juosmens slankstelio vienpusė spondiliolizė (slankstelio lanko atitrūkimas nuo slankstelio kūno; dažniausiai kyla dėl nuolatinio fizinio krūvio ar staigaus trauminio epizodo). Keturi krūtinės slanksteliai buvo suaugę su šonkauliais. Dviejų individų krūtinės ir juosmens slanksteliai su ankilozinio spondilito požymiais (dar kitaip – Bechterevo liga; uždegiminio pobūdžio; asmuo galėjo kęsti chroniškus skausmus, ribotai judėjo dėl sustingimo).

Šalia nedegintų kaulų buvo rasti ir deginti. Vyrauja kreminė spalva, nors kai kurie fragmentai yra šviesiai pilkos / juodos spalvos, jų dydis 1–3 cm. Identifikuota: viršutinio žandikaulio fragmentas, išdygęs dešinės pusės trečiasis krūminis dantis (per 30 m. individas), stipinkaulio ir žastikaulio diafizių smulkūs fragmentai (prastai išdegę), šlaunikaulio diafizės fragmentai, dešinės pusės šlaunikaulio krumplio fragmentai, dešinės pusės smilkinkaulio piramidė, dubenkaulio gūžduobės fragmentas, smulkūs kaukolės skliauto fragmentai. Tai gali būti vieno individo kaulai (per 30 m., nenustatytos lyties), prastai degti kaukolės ir postkranijinio skeleto fragmentai.

Kapas 6. Sprendžiant pagal maksimalų dešinės ir kairės pusių pakauškaulių skaičių, MIS – 7. Lytį ir amžių pavyko identifikuoti 6 individų: 4 vyrų (po du 40–50 m. ir per 50 m.), vienos daugiau kaip 50 m. moters ir vieno 15–20 m. paauglio. Patologija: dešinės pusės mentės sąnarinės duobės išnirimas, dešinės pusės blauzdikaulio osteoperiostitas, vidinės nosies ertmės *concha bullosa* (anatominė variacija; asmuo galėjo turėti nedidelių kvėpavimo sutrikimų), sugijęs nosies lūžis su ryškia deformacija.

Duobė 6. Sprendžiant pagal maksimalų dešinės ir kairės pusių pakauškaulių skaičių, MIS – 8. Septyni vyrai (trys per 50 m., du 30–40 m., vienas 20–30 m.), viena 20–30 m. moteris. Patologija: dviejų dešinės pusės blauzdikaulių periostitas ir osteoperiostitas, dviejų kairės pusės blauzdikaulių periostitas, o vieno – osteoperiostitas.

Kapas 7. Moteris, 30–35 m. Patologija: 1) krūtinės VI ir VII slankstelių Šmorlio maz-

gai; 2) krūtinės XII ir juosmens I slankstelių ankilozė. Prisimaišę kito individo delnakaulių, padikaulių, šokikaulių ir kulnakaulių.

Duobė 7. Sprendžiant pagal maksimalų dešinės pusės smilkinkaulių skaičių, MIS – 22. Iš jų 20 vyrų (aštuoni per 50 m., penki 30–40 m., trys 40–50 m., du 20–30 m. ir dviejų amžius nenustatytas), dvi moterys (per 50 m. ir nenustatyto amžiaus). Patologija: periostitas nustatytas 3 dešinės ir 5 kairės pusės blauzdikaulių. Dešinės pusės sugijęs blauzdikaulio diafizės lūžis; to paties blauzdikaulio distalinio galo (sąnarinio paviršiaus) mikrolūžis. Kairės pusės blauzdikaulio distalinės dalies (sąnarinio paviršiaus) mikrolūžis. Dešinės pusės dubenkaulio ankilozė su kryžkauliu (*sacroiliitis*). Kairiojo stipinkaulio osteoartritas. Kairės ir dešinės pusių šeivikaulių osteoperiostitas. Kairė pusė galbūt lūžusi, tačiau sunku vertinti dėl didelės kaulo deformacijos. Dviejų kairės ir vieno dešinės pusių šonkaulių lūžiai. Kaklo slanksteliai: atlanto *spina bifida*, 17 slankstelių spondilioartrozė. Krūtinės slanksteliai: 9 – Šmorlio mazgai, 3 – spondilioartrozė, 51 – osteofitai, 38 – DISH požymiai. Juosmens slanksteliai: 30 osteofitai (osteochondrozės požymiai). Vienas asmuo turėjo ankilozinio spondilito požymių (Bechterevo liga). Trijų apatinių žandikaulių masyvūs velenai.

Pavieniai. Sprendžiant pagal maksimalų dešinės pusės smilkinkaulių skaičių, MIS – 12. Iš jų 8 vyrai (po du 30–40 m., 40–50 m. ir nenustatyto amžiaus, po vieną 18–20 m. ir per 50 m.) ir 4 moterys (po vieną nenustatyto amžiaus, 30–40 m., 40–50 m. ir per 50 m.).

Gyvulių kaulai rasti kapuose 4, 6, duobėse 5, 6, lygiuose 4, 10, plote 32.

Vatušiai, kapinynas (Rietavo r., B. Dakanio 2007 m. tyrimai).

Kapas 1. Kaukolės ir postkranijinio skeleto fragmentai. Vyras, 40–45 m. Patologija: 1) abiejų šlaunikaulių ir blauzdikaulių periostitas (nespecifinis antkaulio uždegimas); 2) krūtinės I–III ir VIII–IX slankstelių osteofitai.

Kapas 2. Kaukolė ir postkranijinis skeletas. Moteris (?), 30–40 m. Patologija: 1) abiejų akiduobių *cribra orbitalia* (anemijos požymis); 2) kairės pusės blauzdikaulio diafizės periostitas.

Kapas 3. Kaukolės ir postkranijinio skeleto fragmentai. Moteris, 30–35 m. Patologija: krūtinės X–XII slankstelių Šmorlio mazgai, juosmens II–V slankstelių kompresiniai lūžiai.

Kapas 4. Kaukolės ir postkranijinio skeleto fragmentai. Vaikas, 2 m. ± 8 mėn. Patologija: dešinės pusės akiduobės *cribra orbitalia*.

Vilkija (Kauno r., M. Bertašiaus 2010 m. tyrimai).

Kapas (?) (rasta atokiau). Kaukolė. Vyras, 20–30 m.

Kapas (?) Apatiniai žandikauliai. MIS – 2: vyras, 40–50 m.; moteris, 40–50 m.

Kapas 1. Kaukolė. Moteris, 40–50 m. Patologija: abiejų akiduobių *cribra orbitalia* (anemijos požymis).

Kapas 4. Kaukolės ir postkranijinio skeleto fragmentai. Vyras (?), 20–30 m.

Kapas 5. Kaukolė. Vyras, 30–40 m.

Kapas 10. Ilgųjų kaulų fragmentai. MIS – 3: 1) nenustatytos lyties, 30–40 m. (pagrindinis skeletas); 2) moteris (?), per 20 m.; 3) paauglys, 16–18 m. Patologija: 1) pagrindinis skeletas – kairės pusės blauzdikaulio osteochondroma (gerybinis navikas); 2) moteris (?) – kairės pusės stipinkaulio distalinio galo sugijęs lūžis su žymia deformacija (dėl kaulo lūžgalių poslinkio).

Kapas 11. Kaukolė ir postkranijinio skeleto fragmentai. Vyras, 45–50 m. Patologija: abiejų blauzdikaulių diafizių periostitas (nespecifinis antkaulio uždegimas); juosmens III–IV slankstelių nežymūs osteofitai (maudimas juosmens srityje).

Kapas 14. Apatinis žandikaulis ir postkranijinis skeletas. Moteris, 35–40 m. Patologija: abiejų blauzdikaulių periostitas (nespecifinis antkaulio uždegimas).

Kapas 15. Kaukolė ir postkranijinio skeleto fragmentai. Vyras, 30–40 m.

Kapas 16. Kaukolė ir postkranijinio skeleto fragmentai. MIS – 2 (moterys): 20–25 m. (pagrindinis skeletas) ir nenustatyto amžiaus.

Kapas 17. Kaukolė ir postkranijinio skeleto fragmentai. Moteris (?), 40–45 m.

Kapas 18. Kaukolės ir postkranijinio skeleto fragmentai. MIS – 2: 1) vyras, 40–45 m. (pagrindinis skeletas); 2) moteris (?), per 30 m.

Kapas 21. Kaukolės ir postkranijinio skeleto fragmentai. MIS – 2: 1) moteris, 45–50 m (pagrindinis skeletas); 2) nenustatytos lyties suaugęs asmuo (per 20 m.).

Kapas 22. Postkranijinio skeleto fragmentai. Nenustatytos lyties, daugiau kaip 25 m. asmuo.

Kapas 23. Kaukolė ir postkranijinio skeleto fragmentai. Moteris, 35–40 m. Patologija: kairės pusės blauzdikaulio diafizės periostitas.

Kapas 24. Dešinės pusės šlaunikaulis. Suaugęs, per 20 m.

Kapas 25. Kaukolės ir postkranijinio skeleto fragmentai. Moteris, 25–30 m.

Kapas 26. Kaukolė ir postkranijinio skeleto fragmentai. MIS – 2: 1) vyras, 25–30 m. (pagrindinis skeletas); 2) vaikas (išlikęs tik žastikaulio fragmentas). Patologija: abiejų akiduobių *cribra orbitalia* (anemijos požymis); kairės pusės alkūnkaulio sugijęs diafizės lūžis su deformacija. Lokalizuota uždegiminė reakcija (uždegimas aplink lūžio vietą).

MIS, remiantis apatinių žandikaulių, šlaunikaulių ar dubens kaulų išlikimu, – 25.

Atsitiktiniai. MIS – 1. Identifikuotas dešinės pusės žastikaulis ir mentės kaulas, slankstelių fragmentai. Nenustatytos lyties, daugiau kaip 25 m. individas.

Padriki. MIS – 2: vyras, 20–40 m. ir moteris, 20–40 m.

MIS iš suardytų kapų – 3.

Vilnius, Bokšto g. 6 (R. Jonaičio 2012 m. tyrimai).

Plotas 2, perkasa 9. *Kapas 59*. Kaukolė ir skeletas. Moteris, 30–35 m. Abiejų akiduobių *cribra orbitalia*, krūtinės IV–VIII slankstelių osteofitai. Įsimaišiusi kairės pusės blauzdikaulio diafizė (vaikas, 3–5 m.).

Kapas 140. Kaukolė ir skeletas. Vyras, 30–35 m. Abiejų blauzdikaulių periostitas, krūtinės IV–XII ir juosmens I slankstelių osteofitai, krūtinės IX–X slankstelių ankilozė (galbūt potrauminė – X slankstelio kompresinis lūžis).

Plotas 2, perkasa 30. *Kapas 395*. Kaukolė ir skeletas. Moteris, 25–30 m.

Kapas 396. Kaukolė. Kūdikis, 6±3 mėn.

Kapas 397. Kaukolė, skeletas. Moteris, 35–40 m. Šlaunikaulių ir blauzdikaulių periostitas, įvairių sąnarių degeneraciniai pakitimai.

Kapas 398. Kaukolė, skeletas. Vyras, 40–50 m. Sugijęs dešiniojo raktikaulio diafizės medialinės pusės lūžimas, juosmens V slankstelio spondiliolizė, blauzdikaulių periostitas, įvairių sąnarių degeneraciniai pakitimai.

Kapas 399. Kaukolė, skeleto fragmentai. Vyras, 25–30 m. *Cribra orbitalia* abiejose akiduobėse.

Plotas 2, perkasa 30. *Kapas 424*. Apatinis žandikaulis, skeletas. Moteris, 35–40 m. Įvairių sąnarių degeneraciniai pakitimai.

Kapas 425. Kaukolės ir skeleto fragmentai. Naujagimis, 0±2 mėn.

Kapas 426. Kaukolė, skeleto fragmentai. Vyras, per 45 m. Skafocefalija (kaukolės deformacija dėl priešlaikinio kaukolės skliauto strėlinės siūlės užsivėrimo), *cribra orbitalia* kairėje akiduobėje, įvairių sąnarių degeneraciniai pakitimai.

Kapas 427. Kaukolė, skeletas. Vyras, 35–45 m. Kairiojo blauzdikaulio periostitas, dešiniojo šeivikaulio osteochondroma (nepiktybinis kaulinio audinio navikas), Šmorlio mazgai krūtinės XI–XII slanksteliuose, įvairių sąnarių degeneraciniai pakitimai.

Kapas 428. Skeletas. Moteris, 20–30 m.

Kapas 429. Skeletas. Vyras, 30–40 m. Blauzdikaulių periostitas, Šmorlio mazgai krūtinės IX–X slanksteliuose, klubo ir kelio sąnarių degeneraciniai pakitimai.

Kapas 430. Kaukolė, skeletas. Moteris, 30–40 m. Sugijusi kirstinė paviršinė žaizda kairiajame momenkaulyje, dešiniojo šlaunikaulio periostitas.

Kapas 431. Apatinis žandikaulis, skeleto fragmentai. Moteris, 35–40 m.

Kapas 432. Skeletas. Moteris, 45–55 m. Įvairių sąnarių degeneraciniai pakitimai, sugijęs dešinės pusės stipinkaulio apatinio trečdalio diafizės lūžimas.

Plotas 2, perkasa 31. *Kapas 401*. Kaukolė, skeleto fragmentai. Moteris, 35–45 m. Sugijusi nežymi paviršinė trauma kairiajame momenkaulyje*, cribra orbitalia* abiejose akiduobėse.

Kapas 402. Kaukolė, skeleto fragmentai. Vyras, 45–50 m. Klubo ir kelio sąnarių degeneraciniai pakitimai.

Kapas 403. Kaukolė, skeletas. Vyras, 40–45 m. Blauzdikaulių periostitas, kaklo III–IV slankstelių ankilozė, įvairių sąnarių degeneraciniai pakitimai.

Kapas 404. Kaukolės ir skeleto fragmentai. Vaikas, 2 m. ± 8 mėn.

Kapas 405. Kaukolė, skeleto fragmentai. Vaikas, 9±3 mėn. Sukalkėjusios kraujosrūvos kaukolės skliauto vidiniame paviršiuje. Prisimaišę bent vieno suaugusiojo (per 20 m.) asmens kaulai.

Kapas 406. Skeleto fragmentai. Nenustatytos lyties, daugiau kaip 45 m. asmuo. Dešiniojo blauzdikaulio periostitas, įvairių sąnarių degeneraciniai pakitimai, Šmorlio mazgai juosmens III–V slanksteliuose.

Kapas 407. Kaukolė, skeletas. Vyras, 45–60 m. *Cribra orbitalia* abiejose akiduobėse, *myositis ossificans* dešiniajame žastikaulyje, blauzdikaulių periostitas, gerai sugijęs kairiojo blauzdikaulio įstrižinis vidurio diafizės lūžimas.

Kapas 408. Kaukolė, skeletas. Vyras, 35–40 m. Blauzdikaulių periostitas, Šmorlio mazgai juosmens II–V slanksteliuose, įvairių sąnarių degeneraciniai pakitimai. Prisimaišę 0–1 m. vaiko kaulų.

Kapas 409. Kaukolė, skeletas. Moteris, 35–45 m. Įvairių sąnarių degeneraciniai pakitimai, Šmorlio mazgai krūtinės V–VIII, X, XII ir juosmens I, III–V slanksteliuose.

Kapas 410. Kaukolė, skeletas. Vyras, 20–25 m. *Myositis ossificans* kairiajame žastikaulyje, Šmorlio mazgai krūtinės V–XII, juosmens I–IV slanksteliuose, kompresiniai krūtinės X–XII slankstelių lūžimai.

Kapas 411. Skeleto fragmentai. Vyras, 40–50 m. Įvairių sąnarių degeneraciniai pakitimai, sugiję dešinės pusės šonkaulių lūžimai, sugijęs dešiniojo I delnakaulio lūžimas ir vieno iš dešiniojo pirštakaulių lūžimas, kompresinis krūtinės XII slankstelio lūžimas.

Kapas 412. Kaukolės ir skeleto fragmentai. Vaikas, 3 m. ± 12 mėn. *Cribra orbitalia* dešinėje akiduobėje.

Kapas 413. Kaukolės ir skeleto fragmentai. Vyras, 45–60 m. *Cribra orbitalia* (hemoraginė) abiejose akiduobėse, įvairių sąnarių degeneraciniai pakitimai, *myositis ossificans* kairiajame žastikaulyje, su komplikacijomis sugiję vidinės ir išorinės kulkšnies lūžimai (šeivikaulio ir blauzdikaulio distalinių galų ankilozė), šeivikaulių, blauzdikaulių periostitas.

Kapas 414. Kaukolė, skeletas. Moteris, per 55 m. *Cribra orbitalia* kairėje akiduobėje, įvai-

rių sąnarių degeneraciniai pakitimai, dešiniojo blauzdikaulio periostitas, kaklo II–III ir krūtinės V–VI slankstelių ankilozė, Šmorlio mazgai krūtinės VI–VIII slanksteliuose.

Kapas 415. Skeletas. Vaikas, 0–1 m.

Kapas 416. Skeletas. Vyras, per 55 m. Įvairių sąnarių degeneraciniai pakitimai.

Kapas 417. Kaukolė, skeletas. Moteris, 20–25 m. Ryški *cribra orbitalia* abiejose akiduobėse, blauzdikaulių periostitas, Šmorlio mazgai krūtinės II–III, VIII, XI ir juosmens II–III slanksteliuose.

Kapas 418. Kaukolė, skeletas. Moteris, 25–30 m. Šmorlio mazgai krūtinės XI–XII ir juosmens IV–V slanksteliuose, *osteochondritis dissecans* šlaunikaulių distaliniuose galuose (kelio sąnario pokremzlinio kaulo fragmentacija, sukelianti kremzlės pažeidimus), blauzdikaulių periostitas.

Kapas 419. Kaukolė, skeleto fragmentai. Moteris, 25–35 m. *Cribra orbitalia* kairėje akiduobėje. Prisimaišę suaugusiojo asmens (per 20 m.) kaulai.

Kapas 420. Kaukolės ir skeleto fragmentai. Moteris, 20–25 m. *Cribra orbitalia* (hemoraginė) abiejose akiduobėse.

Kapas 421. Kaukolės fragmentai, skeletas. Vaikas, 6 m. ± 24 mėn. Kairiojo stipinkaulio lėtinis osteoperiostitas.

Kapas 422. Skeleto fragmentai. Vaikas, 1–3 m.

Kapas 423. Kaukolė, skeletas. Vaikas, 6 m. ± 24 mėn. Ryški *cribra orbitalia* abiejose akiduobėse.

Plotas 4, perkasa 18. *Kapas 239*. Kaukolė ir skeletas. Vyras, 45–50 m. Abiejų šlaunikaulių, blauzdikaulių ir šeivikaulių diafizių periostitas, krūtinės V–XII ir juosmens I–IV slankstelių osteofitozė.

Kapas 240. Kaukolė ir skeletas. Vyras, 40–45 m. Krūtinės VIII–X slankstelių spondilioartrozė, juosmens IV–V slankstelių osteofitai.

Plotas 4, perkasa 26. *Kapas 339*. Kaukolė ir skeletas. Moteris, 35–40 m. Šeivikaulių ir blauzdikaulių periostitas, Šmorlio mazgai krūtinės IX ir XII slanksteliuose, sugijęs dešiniojo alkūnkaulio vidurio diafizės lūžis, dešinės pusės akiduobės *cribra orbitalia*. Prisimaišę suaugusio vyro apatinis žandikaulis ir nenustatytos lyties suaugusiojo rankos pirštų kaulai ir slanksteliai.

Plotas 5, perkasa 32. *Kapas 389*. Kaukolė, skeleto fragmentai. Vaikas, 12 ± 2,5 m. *Cribra orbitalia* abiejose akiduobėse.

Kapas 390. Apatinis žandikaulis ir skeletas. Vyras, 30–40 m. Įvairių sąnarių degeneraciniai pakitimai.

Kapas 391. Skeleto fragmentai. Moteris, 20–35 m. Blauzdikaulių periostitas.

Kapas 392. Skeleto fragmentai. Vaikas, 5–10 m.

Kapas 393. Skeleto fragmentai. Vyras, 35–45 m.

Kapas 394. Kaukolė, skeletas. Vyras, 20–25 m. *Cribra orbitalia* (hemoraginė) kairėje akiduobėje, dešiniojo šeivikaulio periostitas. Prisimaišę bent vieno suaugusio (per 20 m.) asmens kaulai.

Kapas 400. Skeleto fragmentai. Vyras, daugiau kaip 50 m. Blauzdikaulių periostitas, Šmorlio mazgai juosmens II–V slanksteliuose, įvairių sąnarių degeneraciniai pakitimai.

Suardytų kapų medžiaga:

Korpusas 3, patalpa 4 *po skersine siena, ŠR dalis*. 2 suaugę (per 20 m.) individai.

Plotas 2, perkasa 30, *R dalis, sankaupa 2*. 2 suaugę (per 20 m.) individai.

Kapas 14. Fragmentiški palaikai, todėl lyties identifikacija yra sudėtinga. Kaulai nedideli, gracilūs. Moteris (?).

Kapas 15. Fragmentiški palaikai, todėl lyties identifikacija yra sudėtinga. Kaulai nedideli, gracilūs. Moteris (?).

Virbalis (Vilkaviškio r., D. Kontrimo 2012 m. tyrimai).

Kapas 1. Kaukolės ir pokranijinio skeleto fragmentai (išlikimas – 50 %). Vyras, 30–40 m. Patologija: alkūnkaulio kairės pusės 1/3 distalinės dalies ir distalinės dalies gerai sugijęs „gynimosi“ lūžimai (nėra ryškios deformacijos).

Kapas 2. Kaukolės ir pokranijinio skeleto fragmentai (išlikimas – 50 %). Moteris, per 50 m. Patologija: 1) dešinėje akiduobėje fiksuotos anemijos žymės (*cribra orbitalia*); 2) dešinės pusės pirmojo ir antrojo delnakaulių proksimalinių sąnarių osteoartritas (sąnariniai pokyčiai, porėtumas ir poliravimas), kairės pusės pirmojo delnakaulio proksimalinio sąnario osteoartritas (sąnariniai pokyčiai, porėtumas ir poliravimas); 3) visų 5 juosmens slankstelių osteofitai, penktojo juosmens V slankstelio ir kryžkaulio spondilioartrozė.

Kapas 3. Kaukolės ir pokranijinio skeleto išlikimas siekia 75 %, tačiau kaulai yra smarkiai erodavę. Moteris, 20–25 m. Patologija: dešinėje ir kairėje akiduobėse fiksuotos anemijos žymės (*cribra orbitalia*).

Kapas 6. Kaukolės ir pokranijinio skeleto fragmentai (išlikimas siekia 50–75 %). Moteris, 18–20 m.

Žagarė, Švėtės gatvė (Joniškio r., V. Juškaičio 2011 m. tyrimai).

Didelė dalis osteologinės medžiagos yra fragmentiška ar paveikta erozijos.

Kapas 1. Postkranijinio skeleto fragmentai. Nenustatytos lyties individas, 25–30 m.

Kapas 2. Kaukolės ir postkranijinio skeleto fragmentai. Vaikas, 5 m. ± 16 mėn. Patologija: dešinės akiduobės *cribra orbitalia* (porėtumas akiduobėje; anemijos požymis).

Kapas 3. Postkranijinio skeleto fragmentai. Nenustatyta lytis, per 25 m.

Kapas 4. Postkranijinio skeleto fragmentai. Vyras (?), 20–25 m. Patologija: krūtinės VIII–IX slankstelių Šmorlio mazgai.

Kapas 5. Postkranijinio skeleto fragmentai. Nenustatyta lytis, 15–18 m. Patologija: dešinės pusės blauzdikaulio diafizės periostitas (nespecifinis antkaulio uždegimas).

Kapas 6. Kaukolė ir postkranijinio skeleto fragmentai. Moteris, 30–35 m. Patologija: dešinės ir kairės pusės viršutinių žandikaulių ančių sinusitas (ūminis ar lėtinis prienosinių ančių – sinusų – uždegimas. Galimi simptomai: karščiavimas, pūlių tekėjimas iš nosies, skruosto patinimas, skausmas akiduobėse, kaktoje ir kt.).

Kapas 7. Postkranijinio skeleto fragmentai. Moteris, 40–45 m. Patologija: 1) krūtinės XII, juosmens I slankstelių ir kryžkaulio žymūs osteofitai; 2) juosmens II–V slankstelių osteochondrozė.

Kapas 8. Dešinės pusės postkranijinio skeleto fragmentai. Vyras, 35–40 m. Patologija: 1) dešinės pusės blauzdikaulio diafizės periostitas; 2) šokikaulio užpakalinio kulnakaulio sąnarinio lauko dalinis lūžis (avulsinio (?) tipo), nėra dalies sąnario – atitrūkęs (?)

Kapas 9. Kaukolės ir postkranijinio skeleto fragmentai. Moteris, 30–40 m. Patologija: 1) kairės pusės blauzdikaulio diafizės periostitas; 2) krūtinės II–IV slankstelių Šmorlio mazgai.

Kapas 10. Kaukolės fragmentai ir postkranijinis skeletas. Moteris, 35–40 m. Patologija: 1) kairės pusės alkūnkaulio vidurio diafizės sugijęs lūžis; 2) kaklo VI–VII ir krūtinės I slankstelių osteochondrozė; 3) krūtinės II–VIII slankstelių osteofitai.

Kapas 11. Kaukolė ir postkranijinis skeletas. Vyras, 30–35. Patologija: 1) dešinės pusės alkūnkaulio artimojo galo lėtinis uždegimas; 2) abiejų blauzdikaulių diafizių periostitas, dešinės pusės šeivikaulio periostitas; 3) krūtinės

IV–IX slankstelių osteofitai. Šalia rastas dešinės pusės 1–3 m. vaiko dubenkaulis.

Kapas 12. Apatinis žandikaulis ir postkranijinio skeleto fragmentai. Vyras, 30–40 m.

Kapas 13. Postkranijinio skeleto fragmentai. Moteris, 30–35 m. Patologija: 1) dešinės pusės blauzdikaulio diafizės periostitas; 2) krūtinės X–XII slankstelių Šmorlio mazgai.

Kapas 14. Kaukolės ir postkranijinio skeleto fragmentai. Vyras, 40–45 m. Patologija: juosmens I–V slankstelių itin masyvūs osteofitai.

Kapas 15. Kaukolė ir postkranijinis skeletas. Moteris, 35–40 m. Patologija: 1) abiejų blauzdikaulių ir šeivikaulių diafizių žymus osteoperiostitas (nespecifinis antkaulio ir kaulo uždegimas); 2) dešinės pusės I padikaulio ir pirštakaulio lokalizuotas periostitas.

Kapas 16. Kaukolės ir postkranijinio skeleto fragmentai. Vyras (?), 20–30 m. Patologija: 1) meningitinė reakcija ties pakauškaulio vidine kryžine pakyla; 2) kairės pusės akiduobės *cribra orbitalia*; 3) kairės pusės viršutinio žandikaulio ančių sinusitas.

Kapas 17. Postkranijinio skeleto fragmentai. Vyras (?), 20–30 m.

Kapas 18. Kaukolė ir postkranijinio skeleto fragmentai. Vyras (?), 30–35 m. Įsimaišęs kito individo kairės pusės stipinkaulis ir dešinės pusės raktikaulis.

Kapas 19. Kaukolė ir postkranijinis skeletas. Moteris, 20–25 m.

Kapas 20. Postkranijinio skeleto fragmentai. Nenustatytos lyties, daugiau kaip 40 m. individas. Patologija: 1) krūtinės V slankstelio Šmorlio mazgai; 2) krūtinės VII–XII slankstelių osteofitai.

Kapas 21. Smarkiai apardyti postkranijinio skeleto fragmentai. Nenustatytos lyties individas, per 20 m. Šalia rasti 1–3 m. vaiko dešinės pusės dubenkaulis, šonkaulis ir krūtinės slanksteliai.

Kapas 22. Kaukolė ir postkranijinio skeleto fragmentai. Moteris, per 50 m. Patologija: 1) abiejų akiduobių *cribra orbitalia*; 2) abiejų blauzdikaulių diafizių periostitas; kaklo IV–VII ir krūtinės VII–XII slankstelių spondilioartrozė; 3) juosmens III–IV slankstelių osteofitai; 4) juosmens V slankstelio ir kryžkaulio osteochondrozė.

Kapas 23. Viršutinio žandikaulio ir postkranijinio skeleto fragmentai. Vaikas, 9 m. ± 24 mėn.

Kapas 24. Kaukolės fragmentai ir postkranijinis skeletas. Moteris, 20–25 m. Patologija: krūtinės X–XII slankstelių Šmorlio mazgai.

Kapas 25. Postkranijinio skeleto fragmentai. Vaikas, 3–5 m.

Kapas 26. Apatinis žandikaulis ir postkranijinio skeleto fragmentai. Vyras, 30–40 m. Patologija: 1) abiejų blauzdikaulių ir kairės pusės šeivikaulio diafizių osteoperiostitas; 2) kaklo VI–VII ir krūtinės I–IV slankstelių osteofitai.

Kapas 27. Kaukolė ir postkranijinis skeletas. Vaikas, 8 m. ± 24 mėn. Patologija: 1) žymi linijinė emalio hipoplazija apatiniame ir viršutiniame žandikauliuose; 2) sisteminiai palaikų pokyčiai: ilgųjų kaulų metafizių ir epifizių porėtumas ir išplatėjimas (ryškiausiai matomi ant šlaunikaulio ir blauzdikaulio); 3) periostitas pastebimas ant blauzdikaulių diafizių. Galimas skorbuto atvejis.

Kapas 28. Kaukolė ir postkranijinio skeleto fragmentai. Vaikas, 12 m. ± 30 mėn. Patologija: abiejų akiduobių *cribra orbitalia*.

Kapas 29. Kaukolės ir postkranijinio skeleto fragmentai. Vaikas, 7 m. ± 24 mėn. Patologija: kairės pusės blauzdikaulio ir šeivikaulio diafizių aktyvus periostitas.

Kapas 30. Kaukolė ir postkranijinio skeleto fragmentai. Moteris (?), 25–30 m. Patologija: 1) dešinės pusės viršutinio žandikaulio ančių

sinusitas; 2) dešinės pusės stipinkaulio diafizės osteoperiostitas, abiejų blauzdikaulių ir šeivikaulių diafizių osteoperiostitas.

Kapas 31. Kaukolė ir postkranijinis skeletas. Vaikas, 4 m. ± 12 mėn. Patologija: abiejų akiduobių *cribra orbitalia*.

Kapas 32. Kaukolė ir postkranijinis skeletas. Moteris, 18–20 m. Prisimaišę naujagimio kaulų fragmentų (0±2 mėn.).

Kapas 32 (vaikas viršuje). Kaukolė ir postkranijinio skeleto fragmentai. Vaikas, 2 m. ± 8 mėn.

Kapas 32 (vaikas apačioje). Kaukolė ir postkranijinio skeleto fragmentai. Vaikas, 4 m. ± 12 mėn.

Kapas 32 (kapas su monetomis). Kaukolė ir postkranijinis skeletas. Moteris, 30–40 m.

Kapas 33. Postkranijinio skeleto fragmentai. Paauglys, 16–18 m.

Kapas 34. Kaukolės ir postkranijinio skeleto fragmentai. Vyras (?), 20–30 m.

Kapas 35. Kaukolė ir postkranijinio skeleto fragmentai. Moteris, per 30 m. Patologija: krūtinės XI–XII slankstelių osteofitai.

Kapas 36. Kaukolės ir postkranijinio skeleto fragmentai. Moteris, 40–50 m.

Kapas 37. Kaukolės ir postkranijinio skeleto fragmentai. Vyras (?), 18–20 m.

Kapas 38. Postkranijinio skeleto fragmentai. Vyras, 40–45 m. (pagrindinis skeletas) ir vaikas, 3–5 m. (išlikę tik kairės pusės žastikaulis ir šlaunikaulis). Patologija: juosmens IV–V slankstelių ir kryžkaulio žymi osteochondrozė.

Žemaičių Kalvarija, kapinynas (Plungės r., B. Dakanio 2002 m. tyrimai).

Plotas 1, *kv. 1A*. Nedidelis kairės pusės stipinkaulio diafizės fragmentas. Vaiko slankstelio fragmentas (iki 3 m.).

Plotas 1, *kv. 2A*. Kairės pusės II padikaulis. Gyvulių kaulai.

Plotas 1, *kv. 3A*. Gyvulio kaulas.

Plotas 1, *kv. 5A*. Kaukolės skliauto (momenkaulio) nedidelis fragmentas. Kūdikio (?) šonkaulio fragmentas.

Plotas 1, *kv. 6A*. Ilgojo kaulo fragmentas. Kūdikio (0–1 m.) kairės pusės šlaunikaulis. Neįprastai porėti ir padidėję proksimalinis ir distalinis galai. Kūdikio (0–1 m.) dešinės pusės žastikaulis. Neįprastai porėtas ir padidėjęs proksimalinis galas. Proksimalinis pėdos pirštakaulis. Kūdikio (0–1 m.) dešinės pusės alkūnkaulis. Gyvulių kaulai.

Plotas 2, *kv. 1A*. Gyvulio kaulas.

Plotas 2, *kv. 1B*. Apatinio žandikaulio kaplys. Sprendžiant pagal nusidėvėjimą – individas daugiau kaip 30 m.

Plotas 2, *kv. 3B*. Gyvulio kaulas.

Pavieniai radiniai 1. Du ilgųjų kaulų diafizių fragmentai, rankos pirštakaulis, šonkaulis, dešinės pusės šokikaulis.

Pavieniai radiniai 3. Gyvulio kaulas.

Be radimvietės. Kairės pusės šokikaulis.

Iš duobės po asfaltu. Gyvulio kaulas.

Taigi, iš viso ištirta 153 įvairaus amžiaus vaikų ir paauglių, 243 suaugusių vyrų, 167 suaugusių moterų ir 70 nenustatytos lyties suaugusių asmenų (iš viso 480 suaugusių asmenų) bei 11 nenustatytos lyties ir amžiaus asmenų palaikai. Iš pastarųjų metų tyrimų paminėtini įdomūs Jutonių pilkapio radiniai, atskleidžiantys detalaus archeologinio pilkapio tyrimo ir glaudaus bendradarbiavimo su antropologais galimybes, tęsiami Marvelės – didžiausio geležies amžiaus senkapio – tyrimai; unikalūs Pašatrijo radiniai (karinio konflikto aukos?) verti atskiros studijos. Tarp viduramžių pakaidojimų pažymėtini mitybos sutrikimų (skorbuto, mažakraujystės, DISH) pėdsakai, keli autoimuninių susirgimų (reumatoidinio pobūdžio ligos) atve-

jai, specifinių infekcinių ligų (tuberkuliozės, sifilio) atvejai, vienas galimas piktybinio naviko (osteosarkomos) atvejis, įvairaus pobūdžio traumos, degeneraciniai sąnarių ir stuburo pažeidimai, nespecifiniai kaulų uždegimai. Platesni apibendrinimai būtų atskirų studijų, prijungiant ankstesnių metų tyrimų medžiagą, objektas.

Preliminary analysis results for the anthropological material from 2012 archaeological investigations

After the 2012 excavation season, roughly 606 human remains were analysed from inhumations (26 sites) and 38 from cremations (7 sites). The material was processed in the laboratory, identified, documented, age and sex determined, and pathology diagnostics performed in accordance with the standard procedures. The scientifically most informative material was deposited at the VU MF, where it is available for further study; the rest of the material was reburied. A brief description of each site, the finds from the burials, and the chance finds are presented. The finds from Jutonys barrow cemetery, which illustrate the potential of close collaboration between archaeologists and anthropologists in investigating cremations, and the continuing investigation of Marvelė, Lithuania's largest Iron Age cemetery, should be mentioned for this season. The unique finds from the Pašatrijys site (which display numerous pathologies and traumas, possibly due to military conflict) deserve a separate study. The medieval burials with signs of malnutrition (scurvy, anaemia) and diffuse idiopathic skeletal hyperostosis (DISH), several cases of autoimmune diseases, specific infections (syphilis, tuberculosis), one probable case of osteosarcoma, a series of various traumas, degenerative joint disease, and non-specific periosteal reactions are worthy of mention. Broader generalisations could be the object of separate studies, which could pool materials from previous excavations.